

DOI: <https://doi.org/10.17816/RA191375>

Рекомендации по анестезиологическому обеспечению операций на бедре и тазобедренном суставе: обзор литературы

Д.В. Морозов^{1, 2}, В.А. Корячкин³¹ Воронежский государственный медицинский университет им. Н.Н. Бурденко, Воронеж, Российская Федерация;² Воронежская областная клиническая больница № 1, Воронеж, Российская Федерация;³ Санкт-Петербургский государственный педиатрический медицинский университет, Санкт-Петербург, Российская Федерация

АННОТАЦИЯ

Авторами проанализированы материалы по вопросам периоперационного обезбоживания при операциях на бедре и тазобедренном суставе (ТБС). На основании итогов анализа представлены современные рекомендации относительно выбора оптимальной анестезиологической тактики при переломах проксимального отдела бедра и эндопротезировании ТБС. Раннее оперативное вмешательство у пациентов старших возрастных групп способствует восстановлению опорной функции конечности, быстрой реабилитации и снижает риск развития жизнеугрожающих осложнений. Это требует купирования боли для осуществления предоперационной подготовки, качественного интра- и послеоперационного обезбоживания, позволяющего произвести раннюю реабилитацию пациента. При написании обзора использовали материалы последних конгрессов и вебинаров Европейского общества регионарной анестезии и лечения боли ESRA и электронной площадки NYSORA, а также рекомендованных докладчиками литературных источников. Методом выбора предоперационного обезбоживания при проксимальных переломах бедра, по данным многих авторов, является выполнение илеофасциальной блокады. Рассмотрены варианты блокад ветвей поясничного и крестцового сплетения в различных анатомических пространствах и плоскостные блоки (plane blocks). Кроме того, рассмотрены рекомендации группы PROSPECT (Procedure Specific Postoperative Pain Management) по использованию различных технологий в периоперационном периоде на основе данных многоцентровых рандомизированных исследований и метаанализов применительно к конкретному типу операции. Также оценена эффективность новых доступов к ветвям поясничного сплетения: супраингвинальной илеофасциальной блокады и блокады перикапсулярных нервов (PENG-block). У анестезиологов имеются как относительно новые, так и традиционные инструменты, позволяющие уменьшить интенсивность болевого синдрома и ускорить послеоперационное восстановление пациентов с травмами и операциями на проксимальном отделе бедра. Хотя эффективность не всех из них подтверждена доказательной медициной, клиническая практика показывает положительный эффект применения перечисленных методик.

Ключевые слова: эндопротезирование тазобедренного сустава; послеоперационный болевой синдром; нейроаксиальная анестезия; илеофасциальная блокада; блокада бедренного нерва.

Как цитировать:

Морозов Д.В., Корячкин В.А. Рекомендации по анестезиологическому обеспечению операций на бедре и тазобедренном суставе: обзор литературы // Регионарная анестезия и лечение острой боли. 2023. Т. 14, № 2. С. 81–88. DOI: <https://doi.org/10.17816/RA191375>

DOI: <https://doi.org/10.17816/RA191375>

Recommendations for anesthesia management of hip and hip surgery: literature review

Dmitry V. Morozov^{1,2}, Victor A. Koriachkin³

¹ Burdenko Voronezh State Medical University, Voronezh, Russian Federation;

² Voronezh Regional Clinical Hospital No. 1, Voronezh, Russian Federation;

³ St. Petersburg State Pediatric Medical University, St. Petersburg, Russian Federation

ABSTRACT

The authors analyzed studies on the issues of perioperative analgesia in hip and hip joint surgery. Based on the analysis, modern recommendations are presented regarding the choice of optimal anesthetic techniques for proximal femoral fractures and hip arthroplasty. Early surgical intervention in older patients contributes to the restoration of the supporting function of the limb, enables rapid rehabilitation, and reduces the risk of life-threatening complications. This requires pain relief for preoperative preparation and high-quality intraoperative and postoperative pain relief, allowing early rehabilitation of the patient. The review included materials from recent congresses, and webinars of the European Society of Regional Anesthesia & Pain Treatment. According to many authors, ileofascial blockade is the method of choice for preoperative anesthesia for proximal femoral fractures. Variants of the blockades of the branches of the lumbar and sacral plexuses in various anatomical spaces and plane blocks are considered. In addition, recommendations of the PROSPECT group (Procedure Specific Postoperative Pain Management) on the use of various technologies in the perioperative period are considered based on data from multicenter randomized trials and meta-analyses in relation to a specific procedure. The effectiveness of new approaches to the branches of the lumbar plexus was also considered, for example, suprainguinal ileofascial blockade and blockade of the pericapsular nerves. Anesthesiologists have used relatively new and traditional tools available to reduce pain and speed up postoperative recovery for patients with injuries and undergoing surgery for the proximal femur. Although the effectiveness of not all of them is confirmed by evidence-based medicine, clinical practice shows a positive effect on their use.

Keywords: total hip arthroplasty; postoperative pain management; neuraxial anesthesia; fascia iliaca block; femoral nerve block.

To cite this article:

Morozov DV, Koriachkin VA. Recommendations for anesthesia management of hip and hip surgery: literature review. *Regional Anesthesia and Acute Pain Management*. 2023;17(2):81–88. DOI: <https://doi.org/10.17816/RA191375>

Received: 04.02.2023

Accepted: 10.06.2023

Published: 10.07.2023

ВВЕДЕНИЕ

Оперативные вмешательства по поводу проксимальных переломов бедра и эндопротезирования тазобедренного сустава (ТБС) являются одними из наиболее частых в современной клинической практике. Учитывая то, что чаще всего эти операции выполняют у пациентов старших возрастных групп, возникают повышенные требования к анестезиологическому обеспечению. Переломы проксимального отдела бедренной кости существенно повышают риск наступления смерти пожилых и престарелых пациентов, в особенности лиц, страдающих когнитивными нарушениями [1, 2]. Переломы бедра сопровождаются выраженным болевым синдромом при позиционировании пациента, в связи с чем необходима качественная анальгезия для предоперационной подготовки [3]. Без эффективной послеоперационной анальгезии также невозможна ранняя послеоперационная реабилитация, что влияет на исходы хирургического лечения. Поскольку операции в области проксимального отдела бедра являются одними из наиболее распространённых у пациентов старших возрастных групп, их исходы находятся в прямой зависимости от хирургической, анестезиологической и реабилитационной тактики [2]. Не подлежит сомнению, что максимально раннее оперативное вмешательство, восстанавливающее опорную функцию конечности, и быстрая реабилитация обеспечивают восстановление качества жизни пациента и снижают риск развития жизнеугрожающих осложнений [4, 5]. Однако без качественного анестезиологического обеспечения невозможны предоперационная подготовка пациента с болевым синдромом, оперативное вмешательство и быстрое послеоперационное восстановление.

Цель исследования — сравнить современные рекомендации относительно выбора оптимальной анестезиологической тактики при переломах проксимального отдела бедра и эндопротезировании ТБС.

МЕТОДОЛОГИЯ ПОИСКА ИСТОЧНИКОВ

При написании обзора использовали материалы последних конгрессов и вебинаров Европейского общества регионарной анестезии и лечения боли ESRA, электронной площадки NYSORA (New York School Of Regional Anesthesia) за 2019–2022 гг. Также использовали источники, рекомендованные ведущими докладчиками. Всего рассмотрено 23 источника.

ОБСУЖДЕНИЕ

Ещё 2–3 десятилетия назад, до наступления ультразвуковой (УЗ) эры в регионарной анестезии, стандартом предоперационного обезболивания при проксимальных переломах бедра в некоторых клиниках Великобритании служило выполнение илеофасциальной блокады. При этом блокаду проводил средний медицинский

персонал или врач-травматолог. Затем появилось множество регионарных технологий, сначала с помощью нейростимуляции, затем — с УЗ-визуализацией [6]. Эти технологии позволили обеспечить пациентам качественное периоперационное обезболивание и быстрое послеоперационное восстановление, но их разнообразие требует тщательного анализа эффективности и собственных рисков и осложнений.

Учитывая иннервацию зоны тазобедренного сустава (ТБС) и проксимального отдела бедра поясничным и крестцовым сплетением [7–9], все регионарные методы обезболивания предполагают варианты блокады их ветвей в различных анатомических пространствах [10]. Наиболее распространены передние и задние доступы к ветвям сплетений, среди которых весьма популярными являются так называемые плоскостные блоки (plane blocks), при которых значительный объём местного анестетика (МА) в низкой концентрации распространяется в межфасциальном пространстве [10]. Эти блокады вызывают анальгезию и обычно не применяются для интраоперационного обезболивания.

Самый простой из передних доступов — это блокада бедренного нерва, которую технически просто выполнить даже без УЗ-визуализации [11]. Предполагалось, что при введении значительного объёма местного анестетика возможна блокада в области бедренного нерва и также возможна блокада в зоне иннервации запирающего и бокового нерва бедра (так называемая блокада 3 в 1 по Winnie). Однако на практике это не подтвердилось, и ветви запирающего и бокового нерва бедра блокировались лишь в незначительном числе случаев.

Позже были разработаны более эффективные передние доступы (рис. 1) к ветвям поясничного сплетения: супраингвинальная илеофасциальная блокада [12] и блокада перикапсулярных нервов (PENG-block).

Из задних доступов (см. рис. 1) раньше использовали блокаду поясничного сплетения по анатомическим ориентирам с помощью электростимуляции (psoas compartment block). Блокада высокоэффективна как для анестезии, так и для анальгезии, но в связи с большой глубиной может сопровождаться значительной частотой осложнений даже при УЗ-контроле [4], поэтому рекомендована для выполнения только на уровне экспертов.

Из недавно разработанных задних анальгетических доступов к ветвям поясничного сплетения наиболее популярны блокада квадратной мышцы поясницы (QL-block) и блокада мышцы, выпрямляющей позвоночник (ESP-block) [13]. В зависимости от клинических проявлений и преобладающего болевого синдрома (например, передней боли при импиджмент-синдроме, задней боли при задней дисплазии ТБС, мышечной гематоме) могут применяться различные технологии обезболивания. Задние доступы менее удобны для позиционирования больного с переломом бедра и интенсивным болевым синдромом. Из передних доступов наиболее эффективна

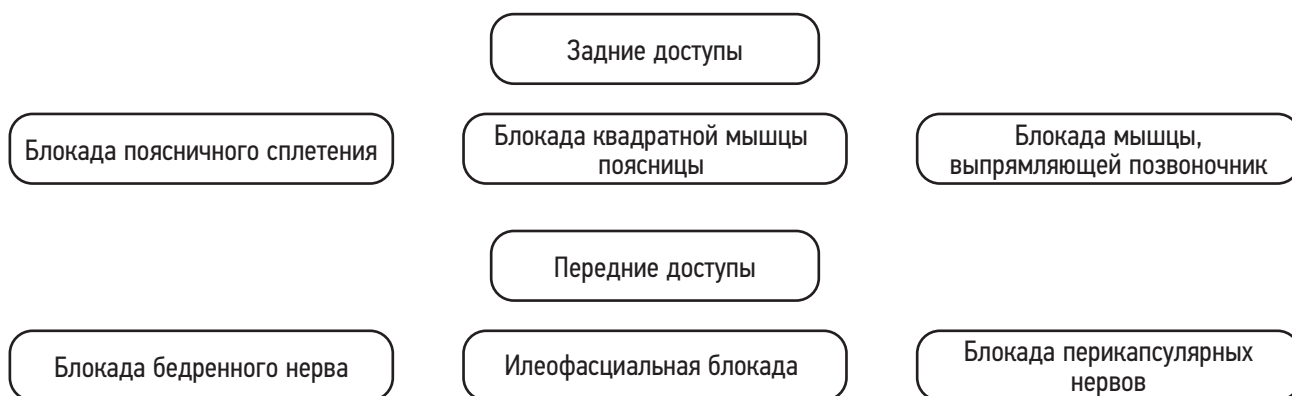

Рис. 1. Различные доступы к ветвям поясничного сплетения.
Fig. 1. Various approaches to the branches of the lumbar plexus.

илеофасциальная блокада, которая позволяет выполнить предоперационную подготовку и транспортировку пациента в комфортных для него условиях, что значительно снижает выраженность стрессовой реакции на травму и боль. Супраингвинальная илеофасциальная блокада обуславливает анальгетический эффект в зоне иннервации бедренного, запирающего и бокового кожного нервов бедра при введении большого объёма местного анестетика в низкой концентрации [12, 14]. Анальгетический эффект вполне сопоставим с блокадой поясничного сплетения задним доступом (psoas compartment block). Особенно важно то, что не требуется специальное позиционирование пациента с болевым синдромом, и она может быть выполнена в положении лёжа на спине и значительно проще технически. Тактика выбора плоскостного блока в зависимости от преобладания передней или задней боли представлена на рис. 2.

В 2002 году Европейским обществом регионарной анестезии и лечения боли (European Society for Regional Anesthesia & Pain Therapy, ESRA) была организована группа анестезиологов и врачей других клинических специальностей PROSPECT (Procedure Specific Postoperative Pain Management). Цель работы группы состоит в том, чтобы предложить рекомендации по использованию различных технологий и фармакологических средств в периоперационном периоде на основе данных многоцентровых

рандомизированных исследований и метаанализов применительно к конкретному типу операции. При этом анализируются не только методы анестезии и анальгезии, но и различия в операционной тактике, режимные мероприятия в периоперационном периоде, немедикаментозные методы и др. Работа группы продолжалась и в 2021–2022 гг., несмотря на сложности, связанные с пандемией COVID-19, и в итоге ими были представлены 4 обзора последних работ и обновлённые клинические рекомендации, касающиеся технологий обезболивания при операциях на бедре и ТБС [15]. В последних обзорах на электронной площадке e-ESRA были рассмотрены технологии периоперационного обезболивания при травматолого-ортопедических операциях на бедре и ТБС с позиций доказательной медицины.

Из методов интраоперационного обезболивания по-прежнему рекомендованы спинальная (СА) и общая (ОА) анестезия. В российских методических рекомендациях «Переломы проксимального отдела бедренной кости», утверждённых в 2021 году, предпочтение отдаётся СА, ОА показана при наличии противопоказаний к СА.

На электронных площадках продолжается дискуссия по поводу выбора методов периоперационного обезболивания при операциях на бедре и ТБС. В 2021 году были опубликованы результаты рандомизированного исследования, сравнивающего результаты хирургического

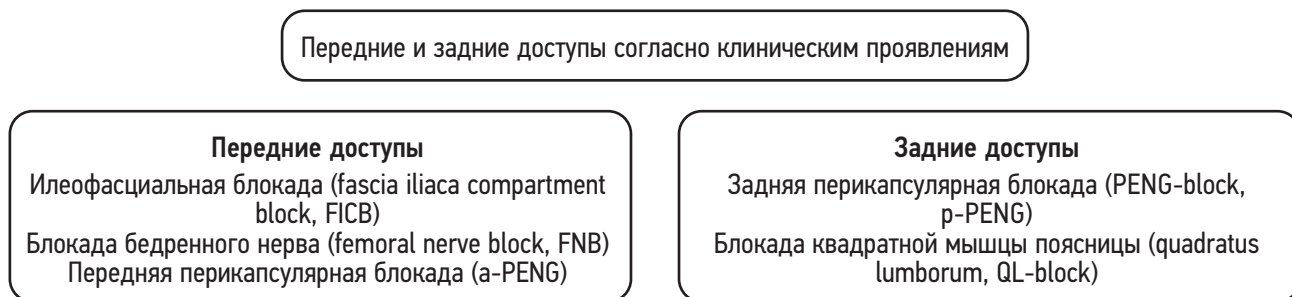


Рис. 2. Доступы для анальгетической блокады поясничного сплетения в зависимости от локализации предоперационной боли.
Fig. 2. Approaches to the branches of the lumbar plexus for analgesic blockade depending on the localization of preoperative pain.

лечения 1600 пациентов старше 50 лет с переломами бедра в 46 госпиталях Канады и США в зависимости от применения ОА или СА во время операции [16]. Исследователи не установили статистически значимых различий в вероятности летального исхода, способности к самостоятельному передвижению, частоте делириозного расстройства сознания. В связи с этим авторы сделали вывод, что при отсутствии различий в исходе хирургического лечения между СА и ОА можно рекомендовать пациентам самостоятельно осуществить выбор метода интраоперационного обезболивания в зависимости от личных предпочтений. Профессор А. Hadzic на электронной площадке NYSORA подверг серьезной критике дизайн исследования, который мог повлиять на заключение авторов. В частности, возраст пациентов старше 50 лет, низкая летальность как при использовании ОА, так и СА, могли повлиять на статистические результаты исследования. Поскольку возраст и связанные с ним сопутствующие заболевания оказывают существенное влияние на результаты лечения, исследования должны быть стандартизированы по возрасту [16]. Кроме того, в данном исследовании с целью предоперационного обезболивания и позиционирования перед операцией применяли внутривенную седацию, что также могло оказать влияние на частоту делириозного расстройства сознания в послеоперационном периоде. По мнению проф. А. Hadzic, использование супраингвинальной илеофасциальной блокады создаёт пациентам безболевого предоперационный период и облегчает позиционирование на операционном столе при минимальной системной анальгезии и седации. Также СА в меньшей степени, чем ОА, оказывает влияние на когнитивный статус пациентов в послеоперационном периоде [17].

Также А. Hadzic обращает внимание на последнюю публикацию S.G. Memtsoudis и соавт. [18], в которой на очень большом статистическом материале установлено снижение летальности и числа послеоперационных осложнений при использовании СА.

Пока отсутствуют данные высокого уровня достоверности о влиянии интраоперационного метода обезболивания на интенсивность послеоперационной боли, но имеются работы, демонстрирующие снижение потребности в анальгетиках и интенсивности послеоперационного болевого синдрома (ПБС) при нейроаксиальной анестезии по сравнению с ОА [19]. Из интратекальных адъювантов возможно применение морфина в дозе менее 100 мкг, но при этом не исключается увеличение частоты послеоперационной тошноты, рвоты и кожного зуда [20].

В предшествующее десятилетие достаточно широко использовалась эпидуральная анальгезия растворами, содержащими местные анестетики и опиоиды, которая обеспечивала хороший уровень обезболивания. В настоящее время пролонгированная эпидуральная анальгезия не рекомендуется для рутинного использования при операциях

на бедре и ТБС в связи с риском развития осложнений (гипотензия, задержка мочеиспускания, моторная блокада), а также риском возникновения эпидуральной гематомы при применении антикоагулянтов [6, 15].

Нестероидные противовоспалительные средства и селективные ингибиторы циклооксигеназы-2 рекомендованы для базисной терапии ПБС, при этом предоперационное применение не рекомендуется (уровень доказательности А) [21, 22].

Из глюкокортикостероидов для системного применения рекомендован дексаметазон в дозе 8–10 мг (уровень доказательности А) [23].

Габапентиноиды и кетамин не показаны в связи с высоким риском развития когнитивных расстройств и избыточной седации у пациентов старших возрастных групп.

Блокады нервных стволов и сплетений не рекомендованы для интраоперационной анестезии в связи с высокой вероятностью неполного обезболивания, требующего применения ОА.

Инфильтрация операционного поля местными анестетиками (LIA) снижает потребность в анальгетиках в послеоперационном периоде, но показана только однократная инъекция [15]. Повторные инъекции и катетерные технологии не рекомендованы в связи с риском системной токсичности и инфекции.

Блокада бедренного нерва может эффективно снижать интенсивность болевого синдрома и потребность в анальгетиках как при переломах бедра, так и после хирургических вмешательств на бедре и ТБС. Нежелательным эффектом является моторная блокада четырехглавой мышцы бедра. Также эта блокада показывает меньшую анальгетическую эффективность при заднебоковой проекции боли.

Блокада поясничного сплетения задним доступом (psoas compartment block) эффективна, но не рекомендована [15] для рутинного применения в связи с технической сложностью и риском развития жизнеугрожающих осложнений.

Подвздошно-фасциальная блокада эффективно снижает интенсивность ПБС и потребность в анальгетиках (уровень доказательности В) [10]. Наибольшую эффективность продемонстрировала супраингвинальная подвздошно-фасциальная блокада большим объемом МА низкой концентрации (ропивакаин 0,15–0,2%, 40 мл). МА, распространяясь по фасциальному пространству в направлении поясничного сплетения, вызывает анальгетический эффект, аналогичный таковому при традиционной блокаде поясничного сплетения задним доступом [12, 14]. Однако супраингвинальная илеофасциальная блокада технически значительно проще и не сопровождается осложнениями, характерными для традиционного доступа к поясничному сплетению.

Перечень рекомендуемых и не рекомендуемых протоколом PROSPECT [15] методов анальгезии и других лечебных мероприятий представлен в табл. 1.

Таблица 1. Рекомендации группы PROSPECT при операциях на проксимальном отделе бедра [15]**Table 1.** Recommendations of the PROSPECT group for operations on the proximal femur [15]

Пред- и интраоперационные мероприятия	
Мероприятие	Причина
Рекомендовано	
СА	Снижение летальности и осложнений при СА по сравнению с ОА
ОА	Может применяться
Морфин интратекально (≤ 100 мкг)	↓ ПБС, тошнота, рвота при превышении дозы
Подвздошно-фасциальная блокада	↓ дозы опиоидов, ↓ ПБС
LIA однократно, без адьювантов	↓ дозы опиоидов (уровень доказательности В)
Дексаметазон (8–10 мг)	↓ ПБС, дозы опиоидов
Отсутствие дренажей	↓ ПБС, риска инфекции (уровень доказательности В)
Не рекомендовано	
Передний и малоинвазивный доступ при эндопротезировании ТБС	Отсутствие достоверных данных
НПВС, ингибиторы COX2 до операции	Отсутствие достоверных данных
Габапентиноиды, кетамин	Эффективны, сопровождаются осложнениями
Блокада поясничного сплетения	Эффективна, возможны осложнения
Эпидуральная аналгезия	Эффективна, возможны осложнения
Послеоперационные мероприятия	
Рекомендовано	
НПВС, ингибиторы COX2	Уровень доказательности А
Парацетамол внутривенно	Уровень доказательности А
Не рекомендовано	
Габапентиноиды	Эффективны, сопровождаются осложнениями
ЧЭНС (TENS)	Отсутствие достоверных данных
Эпидуральная аналгезия	Эффективна, возможны осложнения

Примечание. СА — спинальная анестезия, ОА — общая анестезия, ПБС — послеоперационный болевой синдром, LIA — инфильтрация операционного поля, ТБС — тазобедренный сустав, НПВС — нестероидные противовоспалительные средства, COX2 — селективные ингибиторы циклооксигеназы, ЧЭНС (TENS) — чрескожная электронейростимуляция.

Note. CA — spinal anesthesia, OA — general anesthesia, ПБС — postoperative pain syndrome, LIA — surgical field infiltration, ТБС — hip joint, НПВС — non-steroidal anti-inflammatory drugs, COX2 — selective cyclooxygenase inhibitors, ЧЭНС (TENS) — transcutaneous electrical nerve stimulation.

ЗАКЛЮЧЕНИЕ

Несмотря на большой арсенал как относительно новых, так и традиционных инструментов, позволяющих снизить интенсивность болевого синдрома и операционного стресса у пациентов с травмами и операциями на проксимальном отделе бедра, консенсус по этому вопросу до настоящего времени не достигнут. Сведения, представленные из ресурсов доказательной медицины, в связи с общей низкой летальностью и частотой тяжёлых осложнений на современном уровне развития анестезиологии и хирургии могут быть противоречивыми. Даже некоторые рандомизированные исследования по причине особенностей их дизайна демонстрируют результаты, противоречащие публикациям признанных специалистов. Несмотря на противоречивость и недостаточность данных доказательной медицины, по мнению большинства специалистов, клиническая практика показывает позитивное влияние регионарных методик на исход и восстановление пациентов после операций на проксимальном отделе бедра.

ДОПОЛНИТЕЛЬНО

Источник финансирования. Не указан.

Конфликт интересов. Авторы декларируют отсутствие явных и потенциальных конфликтов интересов, связанных с публикацией настоящей статьи.

Вклад авторов. Д.В. Морозов — сбор материала, анализ данных литературы, написание текста статьи, В.А. Корячкин — анализ данных литературы. Все авторы подтверждают соответствие своего авторства международным критериям ICMJE (все авторы внесли существенный вклад в разработку концепции, проведение исследования и подготовку статьи, прочли и одобрили финальную версию перед публикацией).

ADDITIONAL INFO

Financing source. Not specified.

Competing interests. The authors declare that they have no competing interests.

Author's contribution. D.V. Morozov — collection of material, analysis of literature data, writing the text of the article, V.A. Koryachkin — literature data analysis. All authors made a substantial contribution to the conception of the work, acquisition

and analysis, of data for the work, drafting and revising the work, final approval of the version to be published and agree to be accountable for all aspects of the work.

СПИСОК ЛИТЕРАТУРЫ

1. Rodgers A., Walker N., Schug S., et al. Reduction of postoperative mortality and morbidity with epidural or spinal anaesthesia: results from overview of randomised trials // *BMJ*. 2000. Vol. 321, N 7275. P. 1493. doi: 10.1136/bmj.321.7275.1493
2. Переломы проксимального отдела бедренной кости. Федеральные клинические рекомендации. Москва, 2021.
3. Корячкин В.А., Заболотский Д.В., Кузьмин В.В., и др. Анестезиологическое обеспечение переломов проксимального отдела бедренной кости у пожилых и престарелых пациентов (клинические рекомендации) // *Регионарная анестезия и лечение острой боли*. 2017. Т. 11, № 2. С. 133–142. doi: 10.18821/1993-6508-2017-11-2-133-142
4. Capdevila X., Barthelet Y., Biboulet P., et al. Effects of perioperative analgesic technique on the surgical outcome and duration of rehabilitation after major knee surgery // *Anesthesiology*. 1999. Vol. 91, N 1. P. 8–15. doi: 10.1097/00000542-199907000-00006
5. Anastase D.M., Cionac Florescu S., Munteanu A.M., et al. Analgesic techniques in hip and knee arthroplasty: from the daily practice to evidence-based medicine // *Anesthesiol Res Pract*. 2014. N 2014. P. 569319. doi: 10.1155/2014/569319
6. Turbitt L.R., Mariano E.R., El-Boghdady K. Future directions in regional anaesthesia: not just for the cognoscenti // *Anaesthesia*. 2020. Vol. 75, N 3. P. 293–297. doi: 10.1111/anae.14768
7. Short A.J., Barnett J.J.G., Gofeld M., et al. Anatomic Study of Innervation of the Anterior Hip Capsule: Implication for Image-Guided Intervention // *Reg Anesth Pain Med*. 2018. Vol. 43, N 2. P. 186–192. doi: 10.1097/AAP.0000000000000701
8. Gerhardt M., Johnson K., Atkinson R., et al. Characterisation and classification of the neural anatomy in the human hip joint // *Hip Int*. 2012. Vol. 22, N 1. P. 75–81. doi: 10.5301/HIP.2012.9042
9. Kampa R.J., Prasthofer A., Lawrence-Watt D.J., Pattison R.M. The internervous safe zone for incision of the capsule of the hip. A cadaver study // *J Bone Joint Surg Br*. 2007. Vol. 89, N 7. P. 971–976. doi: 10.1302/0301-620X.89B7.1905
10. Elsharkawy H., Pawa A., Mariano E.R. Interfascial Plane Blocks: Back to Basics // *Reg Anesth Pain Med*. 2018. Vol. 43, N 4. P. 341–346. doi: 10.1097/AAP.0000000000000750
11. Ishiguro S., Yokochi A., Yoshioka K. Technical communication: anatomy and clinical implications of ultrasound-guided selective femoral nerve block // *Anesth Analg*. 2012. Vol. 115, N 6. P. 1467–1470. doi: 10.1213/ANE.0b013e31826af956
12. Vermeylen K., Soetens F., Leunen I., et al. The effect of the volume of supra-inguinal injected solution on the spread of the injectate under the fascia iliaca: a preliminary study // *J Anesth*. 2018. Vol. 32, N 6. P. 908–913. doi: 10.1007/s00540-018-2558-9
13. Tulgar S., Aydin M.E., Ahiskalioglu A., et al. Anesthetic Techniques: Focus on Lumbar Erector Spinae Plane Block // *Local Reg Anesth*. 2020. N 13. P. 121–133. doi: 10.2147/LRAS.S233274
14. Vermeylen K., Desmet M., Leunen I., et al. Supra-inguinal injection for fascia iliaca compartment block results in more consistent spread towards the lumbar plexus than an infra-inguinal injection: a volunteer study // *Reg Anesth Pain Med*. 2019. rapm-2018-100092. doi: 10.1136/rapm-2018-100092. Online ahead of print.
15. Anger M., Valovska T., Beloeil H., et al. PROSPECT guideline for total hip arthroplasty: a systematic review and procedure-specific postoperative pain management recommendations // *Anaesthesia*. 2021. Vol. 76, N 8. P. 1082–1097. doi: 10.1111/anae.15498
16. Neuman M.D., Feng R., Carson J.L., et al. Spinal Anesthesia or General Anesthesia for Hip Surgery in Older Adults Randomized controlled study // *New Engl J Med*. 2021. Vol. 385, N 22. P. 2025–2035. doi: 10.1056/NEJMoa2113514
17. Memtsoudis S.G., Rasul R., Suzuki S., et al. Does the impact of the type of anesthesia on outcomes differ by patient age and comorbidity burden? // *Reg Anesth Pain Med*. 2014. Vol. 39, N 2. P. 112–119. doi: 10.1097/AAP.0000000000000055
18. Memtsoudis S.G., Cozowicz C., Bekeris J., et al. Anaesthetic care of patients undergoing primary hip and knee arthroplasty: consensus recommendations from the International Consensus on Anaesthesia-Related Outcomes after Surgery group (ICAROS) based on a systematic review and meta-analysis // *Br J Anaesth*. 2019. Vol. 123, N 3. P. 269–287. doi: 10.1016/j.bja.2019.05.042
19. Camu F., Borgeat A., Heylen R.J., et al. Parecoxib, propacetamol, and their combination for analgesia after total hip arthroplasty: a randomized non-inferiority trial // *Acta Anaesthesiol Scand*. 2017. Vol. 61, N 1. P. 99–110. doi: 10.1111/aas.12841
20. Lauretti G.R., Righeti C.C., Mattos A.L. Intrathecal ketorolac enhances intrathecal morphine analgesia following total knee arthroplasty // *J Anaesthesiol Clin Pharmacol*. 2013. Vol. 29, N 4. P. 503–508. doi: 10.4103/0970-9185.119155
21. Hiller A., Helenius I., Nurmi E., et al. Acetaminophen improves analgesia but does not reduce opioid requirement after major spine surgery in children and adolescents // *Spine (Phila Pa 1976)*. 2012. Vol. 37, N 20. P. E1225–E1231. doi: 10.1097/BRS.0b013e318263165c
22. Divella M., Cecconi M., Fasano N., et al. Pain relief after total hip replacement: oral CR oxycodone plus IV paracetamol versus epidural levobupivacaine and sufentanil. A randomized controlled trial // *Mi-nerva Anesthesiol*. 2012. Vol. 78, N 5. P. 534–541.
23. Lunn T.H., Kehlet H. Perioperative glucocorticoids in hip and knee surgery-benefit vs. harm? A review of randomized clinical trials // *Acta Anaesthesiol Scand*. 2013. Vol. 57, N 7. P. 823–834. doi: 10.1111/aas.12115

REFERENCES

- Rodgers A, Walker N, Schug S, et al. Reduction of postoperative mortality and morbidity with epidural or spinal anaesthesia: results from overview of randomised trials. *BMJ*. 2000;321(7275):1493. doi: 10.1136/bmj.321.7275.1493
- Perelomy proksimal'nogo otdela bedrennoi kosti. *Federal'nye klinicheskie rekomendatsii*. Moscow; 2021.
- Koriachkin VA, Zabolotski DV, Kuzmin VV, et al. anaesthesia for hip fracture surgery in geriatric patients (clinical guidelines). *Regional Anesthesia and Acute Pain Management*. 2017;11(2):133–142. doi: 10.17816/RA42873
- Capdevila X, Barthelet Y, Biboulet P, et al. Effects of perioperative analgesic technique on the surgical outcome and duration of rehabilitation after major knee surgery. *Anesthesiology*. 1999;91(1):8–15. doi: 10.1097/00000542-199907000-00006
- Anastase DM, Cionac Florescu S, Munteanu AM, et al. Analgesic techniques in hip and knee arthroplasty: from the daily practice to evidence-based medicine. *Anesthesiol Res Pract*. 2014;2014:569319. doi: 10.1155/2014/569319
- Turbitt LR, Mariano ER, El-Boghdadly K. Future directions in regional anaesthesia: not just for the cognoscenti. *Anaesthesia*. 2020;75(3):293–297. doi: 10.1111/anae.14768
- Short AJ, Barnett JJG, Gofeld M, et al. Anatomic Study of Innervation of the Anterior Hip Capsule: Implication for Image-Guided Intervention. *Reg Anesth Pain Med*. 2018;43(2):186–192. doi: 10.1097/AAP.0000000000000701
- Gerhardt M, Johnson K, Atkinson R, et al. Characterisation and classification of the neural anatomy in the human hip joint. *Hip Int*. 2012;22(1):75–81. doi: 10.5301/HIP.2012.9042
- Kampa RJ, Prasthofer A, Lawrence-Watt DJ, Pattison RM. The internervous safe zone for incision of the capsule of the hip. A cadaver study. *J Bone Joint Surg Br*. 2007;89(7):971–976. doi: 10.1302/0301-620X.89B7.1905
- Elsharkawy H, Pawa A, Mariano ER. Interfascial Plane Blocks: Back to Basics. *Reg Anesth Pain Med*. 2018;43(4):341–346. doi: 10.1097/AAP.0000000000000750
- Ishiguro S, Yokochi A, Yoshioka K. Technical communication: anatomy and clinical implications of ultrasound-guided selective femoral nerve block. *Anesth Analg*. 2012;115(6):1467–1470. doi: 10.1213/ANE.0b013e31826af956
- Vermeylen K, Soetens F, Leunen I, et al. The effect of the volume of supra-inguinal injected solution on the spread of the injectate under the fascia iliaca: a preliminary study. *J Anesth*. 2018;32(6):908–913. doi: 10.1007/s00540-018-2558-9
- Tulgar S, Aydin ME, Ahiskalioglu A, et al. Anesthetic Techniques: Focus on Lumbar Erector Spinae Plane Block. *Local Reg Anesth*. 2020;13:121–133. doi: 10.2147/LRA.S233274
- Vermeylen K, Desmet M, Leunen I, et al. Supra-inguinal injection for fascia iliaca compartment block results in more consistent spread towards the lumbar plexus than an infra-inguinal injection: a volunteer study. *Reg Anesth Pain Med*. 2019;rapm-2018-100092. doi: 10.1136/rapm-2018-100092. Online ahead of print.
- Anger M, Valovska T, Beloeil H, et al. PROSPECT guideline for total hip arthroplasty: a systematic review and procedure-specific postoperative pain management recommendations. *Anaesthesia*. 2021;76(8):1082–1097. doi: 10.1111/anae.15498
- Neuman MD, Feng R, Carson JL, et al. Spinal Anesthesia or General Anesthesia for Hip Surgery in Older Adults Randomized controlled study. *New Engl J Med*. 2021;385(22):2025–2035. doi: 10.1056/NEJMoa2113514
- Memtsoudis SG, Rasul R, Suzuki S, et al. Does the impact of the type of anesthesia on outcomes differ by patient age and comorbidity burden? *Reg Anesth Pain Med*. 2014;39(2):112–119. doi: 10.1097/AAP.0000000000000055
- Memtsoudis SG, Cozowicz C, Bekeris J, et al. Anaesthetic care of patients undergoing primary hip and knee arthroplasty: consensus recommendations from the International Consensus on Anaesthesia-Related Outcomes after Surgery group (ICAROS) based on a systematic review and meta-analysis. *Br J Anaesth*. 2019;123(3):269–287. doi: 10.1016/j.bja.2019.05.042
- Camu F, Borgeat A, Heylen RJ, et al. Parecoxib, propacetamol, and their combination for analgesia after total hip arthroplasty: a randomized non-inferiority trial. *Acta Anaesthesiol Scand*. 2017;61(1):99–110. doi: 10.1111/aas.12841
- Lauretti GR, Righeti CC, Mattos AL. Intrathecal ketorolac enhances intrathecal morphine analgesia following total knee arthroplasty. *J Anaesthesiol Clin Pharmacol*. 2013;29(4):503–508. doi: 10.4103/0970-9185.119155
- Hiller A, Helenius I, Nurmi E, et al. Acetaminophen improves analgesia but does not reduce opioid requirement after major spine surgery in children and adolescents. *Spine (Phila Pa 1976)*. 2012;37(20):E1225–E1231. doi: 10.1097/BRS.0b013e318263165c
- Divella M, Ceconi M, Fasano N, et al. Pain relief after total hip replacement: oral CR oxycodone plus IV paracetamol versus epidural levobupivacaine and sufentanil. A randomized controlled trial. *Minerva Anesthesiol*. 2012;78(5):534–541.
- Lunn TH, Kehlet H. Perioperative glucocorticoids in hip and knee surgery-benefit vs. harm? A review of randomized clinical trials. *Acta Anaesthesiol Scand*. 2013;57(7):823–834. doi: 10.1111/aas.12115

ОБ АВТОРАХ

* **Морозов Дмитрий Владимирович**, д.м.н., профессор;
адрес: Россия, 394066, Воронеж, Московский пр-т, д. 151;
ORCID: <https://orcid.org/0000-0002-8604-9707>;
eLibrary SPIN: 7184-1743;
e-mail: dmozozov62@yandex.ru

Корячкин Виктор Анатольевич, д.м.н., профессор;
ORCID: <https://orcid.org/0000-0002-3400-8989>;
eLibrary SPIN: 6101-0578;
e-mail: vakoryachkin@mail.ru

* Автор, ответственный за переписку / Corresponding author

AUTHORS INFO

* **Dmitry V. Morozov**, MD, Dr. Sci. (Med.), Professor;
address: 151 Moskovskiy Ave., 394066, Voronezh, Russian Federation;
ORCID: <https://orcid.org/0000-0002-8604-9707>;
eLibrary SPIN: 7184-1743;
e-mail: dmozozov62@yandex.ru

Viktor A. Koriachkin, MD, Dr. Sci. (Med.), Professor;
ORCID: <https://orcid.org/0000-0002-3400-8989>;
eLibrary SPIN: 6101-0578;
e-mail: vakoryachkin@mail.ru