DOI: https://doi.org/10.17816/RA688699 EDN: PRNGSR

Безопиоидная анестезия робот-ассистированной гистерэктомии при морбидном ожирении

Д.В. Маршалов, К.А. Софронов, Д.С. Кодацкий, М.В. Кецкало, Б.В. Силаев

Национальный медицинский исследовательский центр акушерства, гинекологии и перинатологии имени академика В.И. Кулакова, Москва, Россия

АННОТАЦИЯ

Актуальность. Пациенты с морбидным ожирением при общей анестезии в лапароскопической хирургии отличаются повышенным риском осложнений: транзиторная гипоксемия, гемодинамическая нестабильность, медленное пробуждение, повышенная чувствительность к опиоидам, послеоперационные лёгочные осложнения, послеоперационная тошнота и рвота. Оптимизация анестезиологического обеспечения без использования опиоидов является актуальной задачей.

Описание клинического случая. Пациентке 35 лет (рост — 164 см, масса тела — 180 кг, индекс массы тела — 66,9 кг/м^2) выполнена робот-ассистированная гистерэктомия по поводу рецидивирующей гиперплазии эндометрия с применением сочетанной анестезии (общая анестезия в сочетании с эпидуральной аналгезией).

Средний qCON (индекс сознания) за операцию составил 50,2. Анальгетический компонент анестезии достигался эпидуральным введением 0,1% раствора ропивакаина гидрохлорида — 10 мл каждые 30 мин, со скоростью введения во время болюса 250 мл/ч. Средний qNOX (индекс ноцицепции) соответствовал 29,8. Среднее общее время пиков qNOX составило 98,2 с за 2 часа 35 минут операции. Интраоперационная гемодинамика была маловариабельной: артериальное давление 120/70–140/80 мм рт. ст., частота сердечных сокращений 70–80 в минуту, SpO_2 98–100%. Миорелаксацию дополнительным введением рокурония бромида не поддерживали ввиду достаточности релаксации брюшной стенки и отсутствия триггирования вдоха со стороны пациентки. Показатель нервно-мышечной проводимости по TOF находился в диапазоне от 40 до 50%, а показатель электромиографии (EMG) — в диапазоне от 10 до 25, что свидетельствовало о достаточной релаксации мышц передней брюшной стенки. Послеоперационный период протекал без осложнений. Пациентка была выписана на шестые сутки после оперативного вмешательства в удовлетворительном состоянии без активных жалоб.

Заключение. В данном клиническом случае выбранная тактика анестезиологического обеспечения позволила достичь хорошей аналгезии и провести раннюю активизацию пациентки.

Ключевые слова: безопиоидная анестезия; морбидное ожирение; робот-ассистированная хирургия; клинический случай.

Как цитировать:
Маршалов Д.В., Софронов К.А., Кодацкий Д.С., Кецкало М.В., Силаев Б.В. Безопиоидная анестезия робот-ассистированной гистерэктомии при морбидном ожирении // Регионарная анестезия и лечение острой боли. 2025. Т. 19, № 3. С. 253–261. DOI: 10.17816/RA688699 EDN: PRNGSR

Рукопись получена: 06.08.2025 **Рукопись одобрена:** 03.10.2025 **Опубликована online:** 05.10.2025

ЭКО • ВЕКТОР

Статья доступна по лицензии CC BY-NC-ND 4.0 International
© Эко-Вектор, 2025

DOI: https://doi.org/10.17816/RA688699 EDN: PRNGSR

Opioid-Free Anesthesia for Robot-Assisted Hysterectomy in Morbid Obesity

Dmitriy V. Marshalov, Kirill A. Sofronov, Dmitriy S. Kodatskiy, Mikhail V. Ketskalo, Borislav V. Silaev

Research Center for Obstetrics, Gynecology and Perinatology, Moscow, Russia

ABSTRACT

***RELEVANCE*:** Patients with morbid obesity undergoing general anesthesia for laparoscopic surgery are highly sensitive to complications, including transient hypoxemia, hemodynamic instability, delayed awakening, opioid hypersensitivity, postoperative pulmonary complications, and postoperative nausea and vomiting. Optimization of anesthesia management without opioids remains an important clinical challenge.

***CASE DESCRIPTION*:** A 35-year-old female patient (height 164 cm, weight 180 kg, body mass index 66.9 kg/m^2) underwent robot-assisted hysterectomy for recurrent endometrial hyperplasia under combined anesthesia (general anesthesia with epidural analgesia).

The mean qCON (consciousness index) during surgery was 50.2. The analgesic component of anesthesia was achieved through epidural administration of 0.1% ropivacaine hydrochloride solution, 10 mL every 30 minutes, at an infusion rate of 250 mL/hour during bolus delivery. The mean qNOX (nociception index) was 29.8. The mean total duration of qNOX peaks was 98.2 seconds over the 2 hours 35 minutes of surgery. Intraoperative hemodynamics were stable: blood pressure ranged from 120/70 to 140/80 mm Hg, heart rate 70–80 bpm, and SpO_2 98–100%. Muscle relaxation was not maintained by additional administration of rocuronium bromide due to adequate relaxation of the abdominal wall and absence of inspiratory triggering from the patient. The TOF neuromuscular transmission ratio ranged from 40% to 50%, and electromyography (EMG) values ranged from 10 to 25, indicating adequate relaxation of the anterior abdominal wall muscles. The postoperative period was uneventful. The patient was discharged on postoperative day 6 in satisfactory condition with no active complaints.

***CONCLUSION*:** In this clinical case, the chosen anesthesia management tactic provided effective analgesia and enabled early mobilization of the patient.

Keywords: opioid-free anesthesia; morbid obesity; robot-assisted surgery; case report.

To cite this article:
Marshalov DV, Sofronov KA, Kodatskiy DS, Ketskalo MV, Silaev BV. Opioid-Free Anesthesia for Robot-Assisted Hysterectomy in Morbid Obesity. *Regional anesthesia and acute pain management.* 2025;19(3):253–261. DOI: 10.17816/RA688699 EDN: PRNGSR

Submitted: 06.08.2025 **Accepted:** 03.10.2025 **Published online:** 05.10.2025

ECO•VECTOR

Article can be used under the CC BY-NC-ND 4.0 International License
© Eco-Vector, 2025

АКТУАЛЬНОСТЬ

Ожирение, признанное Всемирной организацией здравоохранения глобальной эпидемией XXI века, продолжает стремительно распространяться[1]. В России ожирением страдает каждый четвёртый взрослый [1]. Современная анестезиология для пациентов с ожирением всё больше трансформируется в сторону опиоидсберегающих стратегий [2–4]. Ключевыми задачами при этом остаются стандартизация протоколов и разработка персонализированных алгоритмов, обеспечивающих баланс между адекватной анестезией, стабильностью гомеостаза и минимизацией побочных эффектов.

ОПИСАНИЕ СЛУЧАЯ

О пациенте

В августе 2024 г. в отделение оперативной гинекологии и роботизированной хирургии обратилась за консультативной помощью пациентка Е., 35 лет, с жалобами на обильные ациклические кровянистые выделения из половых путей рецидивирующего характера и выраженную одышку при физической нагрузке при ходьбе на дистанции до 300 м. Распределение жировых отложений имеет смешанный характер, рост — 164 см, масса тела — 185 кг (индекс массы тела — ИМТ — 68,8 кг/м^2). Ожирением страдает с 15 лет. Проводилось лечение лираглутидом в дозе 3,0 мг/сут в течение 12 недель без эффекта, рекомендована бариатрическая хирургия.

Результаты обследования

Пациентке выполнены электрокардиография, эхокардиография, ультразвуковое дуплексное сканирование вен нижних конечностей, спирография, ночная реопневмография. Проведены консультации эндокринолога, кардиолога, сомнолога, терапевта, анестезиолога.

На основании клинико-лабораторных данных и консультаций специалистов пациентке был установлен диагноз.

- Основной: Рецидивирующая гиперплазия эндометрия. Аномальные маточные кровотечения по типу обильного менструального кровотечения.
- Сопутствующий: Гипертоническая болезнь III стадии. Целевой уровень артериального давления (АД) не достигнут. Риск 4 (очень высокий). Целевое АД — 130–139/<80 мм рт. ст. Гипертрофия левого желудочка. Функциональный класс сердечной недостаточности NYHA: 2. Ожирение III степени (ИМТ — 68,8 кг/м^2). Синдром Пиквика. Дыхательная недостаточность I–II степени. Нарушение толерантности к глюкозе. Варикозная болезнь вен нижних конечностей. Полиморфизм генов гемостаза: *MTHFR677*, *F13*. Посттромботическая болезнь (в 2021 г. тромбоз надчревной вены слева и глубоких вен левой нижней конечности).

Для подготовки пациентки к плановому оперативному вмешательству даны следующие рекомендации: диета для снижения массы тела, мониторинг концентрации глюкозы в крови, коррекция артериальной гипертензии для достижения целевого уровня АД 130–139/<80 мм рт. ст., CPAP-терапия (постоянное положительное давление в дыхательных путях).

Ввиду рецидивирующей гиперплазии эндометрия с аномальными маточными кровотечениями, приводящей к частой анемизации при неэффективности консервативной гормональной терапии, было принято решение о проведении гистерэктомии с маточными трубами. В связи с наличием у пациентки выраженного жирового фартука, выбрана робот-ассистированная операция.

Повторно пациентка обратилась в конце ноября 2024 г. с продолжающимся маточным кровотечением. Масса тела пациентки на диете за 3 месяца снизилась на 5 кг: ИМТ 66,9 кг/м^2. На фоне назначенного лечения отмечала улучшение общего самочувствия, переносимость физической нагрузки.

При осмотре пациентки перед операцией: кожный покров физиологической окраски, дыхание через нос свободное, при аускультации лёгких — дыхание везикулярное, ослабленное в базальных отделах, хрипов нет. Частота дыхательных движений (ЧДД) — 17 в минуту. SpO_2 в положении сидя — 96%, лёжа — 93%. АД — 140/80 мм рт. ст., частота сердечных сокращений (ЧСС) — 114 в минуту. Физический статус пациентки по классификации ASA (American Society of Anesthesiologists) — III. Оценка риска трудных дыхательных путей по шкале Эль-Ганзури — 7 баллов.

Лечение

Премедикация: за 2 часа до операции — габапентин в дозе 900 мг, за 45 минут внутримышечно — диклофенак в дозе 75 мг. Антибиотикопрофилактика проводилась внутривенным введением цефазолина в дозе 2 г. При поступлении в операционную внутривенно введено: дексаметазон в дозе 8 мг и ранитидин в дозе 50 мг.

На операционном столе: АД — 140 и 83 мм рт. ст., ЧСС — 94 в минуту, ЧДД — 18 в минуту, SpO_2 — 93%.

В асептических условиях в положении сидя проведена пункция, идентификация и катетеризация эпидурального пространства на уровне LI–LII, катетер заведён краниально на 3 см. Введена тест-доза анестетика (1% раствор лидокаина в дозе 30 мг). Пациентка уложена на спину в модифицированное наклонное положение (Rapid Airway Management Positioner, Airpal, США). Показатели гемодинамики в течение 5 минут не изменились, признаков спинальной анестезии не выявлено. Для создания эпидуральной блокады введено 16 мл 0,2% раствора ропивакаина со скоростью болюса 250 мл/ч. Через 15 минут выполнили

[1] World Health Organization. WHO European Regional Obesity Report 2022. Copenhagen: WHO Regional Office for Europe; 2022.

контроль сенсорного и моторного блока (сенсорный блок до ThV, моторный блок — I балл по шкале Bromage).

Расширенный интраоперационный мониторинг включал оценку адекватности анестезии на основе электроэнцефалографических параметров глубины анестезии и аналгезии с помощью монитора Conox (Fresenius Kabi, Германия), а также оценку нервно-мышечной проводимости путём стимуляции методом train-of-four (TOF) с помощью монитора МНМБ-Диамант (ООО «ДИАМАНТ», Россия). Осуществлялась регистрация индекса qCON (оценка клинического статуса глубины анестезии пациента), индекса qNOX (измерение анальгетического компонента в качестве прогностического значения для реакции на вредные раздражители), а также EMG (показатель электромиографии).

Индукцию общей анестезии [на фоне преоксигенации с использованием CPAP на уровне 8–10 см вод. ст. с фракцией вдыхаемого кислорода (FiO_2) 80%] проводили внутривенным введением 1% раствора пропофола в дозе 115 мг (2,5 мг/кг тощей массы тела), кетамина в дозе 30 мг (0,5 мг/кг идеальной массы тела), 25% магния сульфата в дозе 1740 мг (30 мг/кг идеальной массы тела) и рокурония бромида в дозе 45 мг (1 мг/кг тощей массы тела). Продолжили введение кетамина со скоростью 9 мг/час (0,15 мг/кг идеальной массы тела/час) и 25% магния сульфата со скоростью 580 мг (10 мг/кг идеальной массы тела/час) с помощью шприцевого насоса. После достижения полной миоплегии, учитывая прогнозируемый высокий риск «трудных» дыхательных путей, оротрахеальную интубацию проводили с применением видеоларингоскопии эндотрахеальной трубкой диаметром 8 мм. Начата респираторная поддержка наркозно-дыхательным аппаратом Mindray A7 (Shenzhen Mindray Bio-Medical Electronics Co., Китай) в режиме синхронизированной перемежающейся принудительной вентиляции с гарантированным объёмом (PC-SIMV-VG) со следующими параметрами:

- дыхательный объём (VT) — 350 мл (6 мл/кг идеальной массы тела);
- пиковое давление (PIP) — 30 см вод. ст.;
- давление плато (Pplat) — 25 см вод. ст.;
- положительное давление в конце выдоха (PEEP) — 16 см вод. ст.;
- FiO_2 — 50%;
- соотношение вдоха к выдоху (I:E) — 1:1,5;
- частота дыхания (f) — 17 в минуту.

Пациентку перевели в положение Тренделенбурга с углом наклона операционного стола в 30 градусов. Базовая анестезия поддерживалась низкопоточной (low flow) ингаляцией десфлурана с 0,7–1,0 MAC для поддержания qCON в диапазоне 40–60 по безразмерной шкале от 0 до 99. Средний qCON за операцию составил 50,2. Анальгетический компонент анестезии достигался программируемым эпидуральным введением 0,1% раствора ропивакаина гидрохлорида — 10 мл каждые 30 мин, со скоростью введения во время болюса 250 мл/ч. Средний qNOX соответствовал 29,8 (рис. 1). Среднее общее время пиков qNOX составило 98,2 с за 2 часа 35 минут операции.

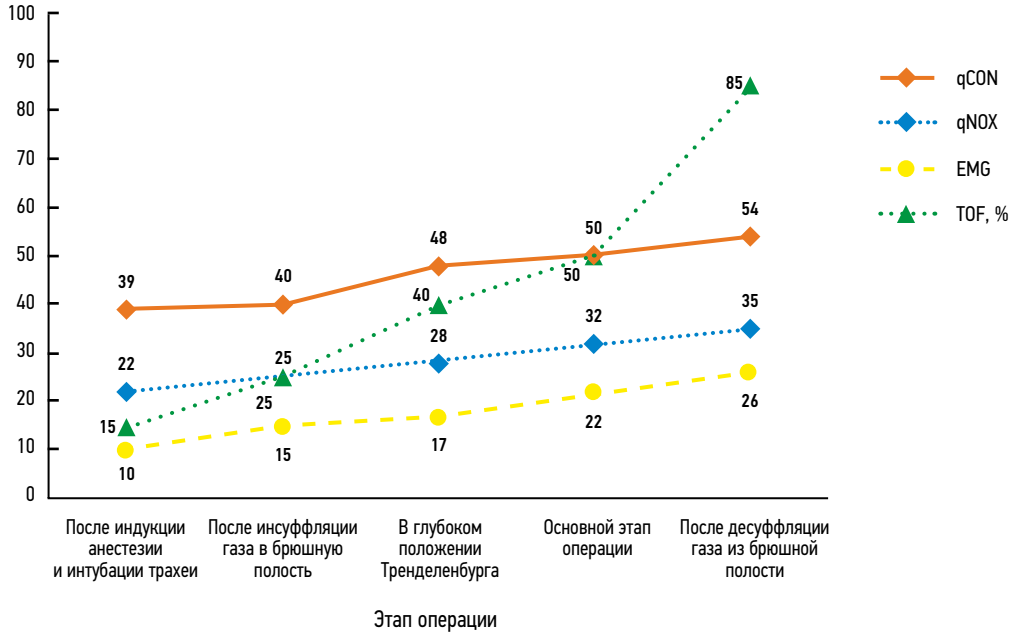

Рис. 1. Динамика показателей глубины анестезии и миоплегии на этапах операции: qCON — индекс сознания; qNOX — индекс ноцицепции; EMG — показатель электромиографии; TOF — показатель нервно-мышечной проводимости. Значения индексов qCON, qNOX и EMG представлены по безразмерной шкале от 0 до 99, отношение TOF (соотношение силы четвёртого сокращения к первому) — в %.

Fig. 1. Dynamics of anesthesia depth and neuromuscular blockade parameters during surgical stages. qCON — consciousness index; qNOX — nociception index; EMG — electromyography parameter; TOF — neuromuscular transmission parameter. The values of qCON, qNOX, and EMG indices are presented on a dimensionless scale from 0 to 99, while the TOF ratio (the ratio of the fourth to the first twitch amplitude) is expressed as a percentage.

Интраоперационная гемодинамика была маловариабельной: АД 120/70–140/80 мм рт. ст., ЧСС 70–80 в минуту, SpO_2 98–100%. Миорелаксацию дополнительным введением рокурония бромида не поддерживали ввиду достаточности релаксации брюшной стенки и отсутствия триггирования вдоха со стороны пациентки. При этом показатель нервно-мышечной проводимости по TOF и при наличии 4 ответов отношением T4/T1 находился в диапазоне от 40 до 50%, а показатель EMG — в диапазоне от 10 до 25, что свидетельствовало о достаточности релаксации мышц передней брюшной стенки (см. рис. 1).

Значимое снижение статического комплаенса (Cstat) (с 38,9 до 19,7 мл/см вод. ст.) после создания карбоксиперитонеума и положения Тренделенбурга потребовало увеличения уровня PEEP. Индивидуализированный по движущему давлению (Driving Pressure, ΔP) уровень PEEP достигал 29 см вод. ст. (рис. 2).

Продолжительность оперативного вмешательства составила 145 минут. Интраоперационная кровопотеря — 100 мл, инфузионная терапия — раствор стерофундин изотонический в объёме 500 мл; за время операции выделено 100 мл мочи.

По завершении операции подачу десфлурана и введение кетамина прекратили, пациентку перевели в модифицированное наклонное положение с приподнятым головным концом в 30 градусов. Изменили режим PC-SIMV-VG на Pressure Support (PS) с параметрами: потоковый триггер — 0,2 л/мин, давление поддержки — 8 см вод. ст., при котором максимальное давление в дыхательных путях не превышало 35 см вод. ст., PEEP было снижено до 12–10 см вод. ст.. Внутривенно ввели 1000 мг парацетамола, а также 50 мг декскетопрофена. Прерывание миорелаксации не проводили, поскольку показатель по TOF на этот момент уже превышал 90%. При полной тетраде Гейла пациентка была экстубирована через 7 минут после окончания операции. Оценка в 9–10 баллов по шкале Aldrete через 10 минут. Сенсорный блок до уровня ThIV, моторный блок — I балл по шкале Bromage. Оценка боли — 0 баллов по цифровой аналоговой шкале боли.

После экстубации пациентка самостоятельно переместилась на транспортную каталку. При контроле болевого синдрома сразу после перекладывания по цифровой рейтинговой шкале уровень боли составил 0 баллов.

Динамика и исходы

Пациентка была переведена в палату отделения анестезиологии-реанимации при стабильных показателях гемодинамики и внешнего дыхания. В послеоперационном периоде проводили упреждающую аналгезию с помощью инфузионной помпы (Аккумат 1100, Woo Young Medical, Южная Корея) в режиме программированного интермиттирующего эпидурального болюса (PIEB) с болюсами 1% раствора ропивакаина по 10 мл каждые 30 минут со скоростью болюса 250 мл/ч, внутривенного введения 1000 мг парацетамола и 50 мг декскетопрофена каждые 8 часов.

Через 2 часа после экстубации, при полном восстановлении мышечной активности, пациентка активизировалась,

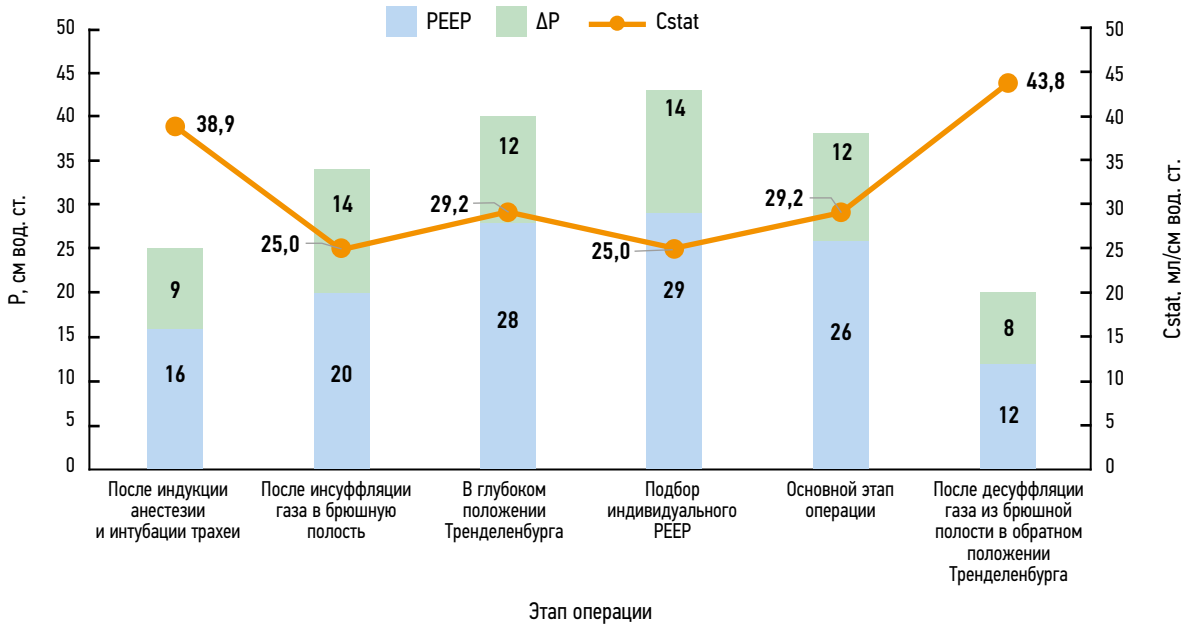

Рис. 2. Динамика показателей респираторной поддержки на этапах операции. PEEP — положительное давление в конце выдоха; ΔP — движущее давление, Cstat — статический комплаенс. Сумма значений PEEP и ΔP представляют собой давление плато (Pplat). Значения PEEP, ΔP и Pplat представлены в см вод. ст. по левой оси ординат, значения Cstat — в мл/см вод. ст. по правой оси ординат.

Fig. 2. Dynamics of respiratory support parameters during surgical stages. PEEP — positive end-expiratory pressure; ΔP — driving pressure; Cstat — static compliance. The sum of PEEP and ΔP represents the plateau pressure (Pplat). PEEP, ΔP, and Pplat values are shown in cm H_2O on the left y-axis, while Cstat values are displayed in mL/cm H_2O on the right y-axis.

DOI: https://doi.org/10.17816/RA688699

присела, опустив ноги. Через 6 часов вертикализировалась. В течение первых послеоперационных суток пациентка отмечала эпизод незначительной головной боли и низкоинтенсивной боли в послеоперационной области при кашле (1–2 балла по цифровой рейтинговой шкале); френикус-синдрома, тошноты и рвоты не было. Показатели АД находились в пределах 120/80–135/85 мм рт. ст., ЧСС — 80–85 в минуту, ЧДД — 16–18 в минуту, SpO_2 в положении сидя — 95–97%, в положении лёжа с возвышенным головным концом — 92–94% при дыхании атмосферным воздухом. Пациентка переведена в профильное отделение через 12 часов, эпидуральная аналгезия продолжалась в течение 24 часов, после чего эпидуральный катетер был удалён. Начата медикаментозная тромбопрофилактика эноксапарином натрия подкожно в дозе 0,4 мг 1 раз в сутки, согласно инструкции к препарату, через 12 часов после удаления эпидурального катетера. Осложнений в послеоперационном периоде не наблюдали. Выписана в удовлетворительном состоянии по месту жительства на шестые сутки после операции.

ОБСУЖДЕНИЕ

В основе представленной методики лежит синтез современных подходов к анестезиологическому обеспечению лапароскопических вмешательств у пациентов с ожирением, где ключевую роль играет комбинация низкодозированной высокосегментарной эпидуральной аналгезии с безопиоидной общей анестезией. Разработанный нами протокол безопиоидной анестезии позволяет минимизировать традиционные риски, связанные с применением опиоидов и глубокой нейромышечной блокады, одновременно улучшая переносимость проводимой искусственной вентиляции лёгких с экстремальными параметрами в условиях карбоксиперитонеума и положения Тренделенбурга.

Анатомические особенности эпидурального пространства как основа методики

Эпидуральное пространство, заполненное рыхлой соединительной тканью и жировыми структурами, напоминающими своеобразные «подушки», создаёт естественный барьер для вертикального распространения анестетика. Более высокое давление в среднегрудном отделе эпидурального пространства препятствует краниальному распространению при введении на поясничном уровне [5]. Даже в положении Тренделенбурга, несмотря на гравитационный фактор, вертикальная миграция раствора у молодых пациентов ограничивается 2–3 сегментами [5, 6]. Искусственная вентиляция лёгких с PEEP, повышая давление в заднем средостении, потенцирует эффект закрытия «гидравлического коридора» для анестетика [5]. Эти факторы изменили стратегию введения анестетика. Для преодоления этих ограничений применялась контролируемая высокоскоростная инфузия (250 мл/ч), создающая давление 15–18 мм рт. ст., способствующее краниальному распространению низкоконцентрированного анестетика до уровня ThIV, с последующим развитием симпатической блокады без значимого снижения АД [7].

Неанальгетические эффекты эпидуральной аналгезии

В современной анестезиологии эпидуральная аналгезия перестала быть лишь методом обезболивания — она трансформировалась в инструмент системной физиологической коррекции, особенно выгодно демонстрирующий себя при лапароскопических операциях у пациентов с морбидным ожирением. Её органопротективные эффекты начинаются с момента введения местного анестетика в эпидуральное пространство, когда блокада симпатических волокон ThIV–LI запускает комплекс регионарных гемодинамических изменений. Сосуды внутренних органов, освобождённые от симпатического вазоконстрикторного влияния, расширяются, увеличивая органный кровоток [8, 9]. Этот эффект становится защитой от ишемических и реперфузионных осложнений: риск повреждения кишечника и почек снижается, даже при длительном поддержании карбоксиперитонеума.

Параллельно происходят изменения в биомеханике дыхания. У пациентов с ИМТ ≥40 кг/м^2 жировая инфильтрация межрёберных мышц и давление на диафрагму создают условия для респираторных осложнений. Эпидуральная блокада прерывает эту парадигму: снижает ригидность грудной стенки и увеличивает лёгочный комплаенс, переводит газообмен в режим, ранее недостижимый при системном использовании опиоидов [10].

Метаболические эффекты эпидуральной аналгезии часто остаются за пределами обсуждений, но именно они определяют долгосрочный успех. Симпатолитическое действие эпидуральной блокады подавляет выброс кортизола и катехоламинов, удерживая концентрацию глюкозы в пределах допустимых значений [11], что, в свою очередь, снижает риск послеоперационных хирургических осложнений.

Иммуномодулирующие свойства эпидуральной аналгезии завершают картину системного воздействия. Подтверждённое исследованиями снижение концентрации провоспалительных цитокинов переводит послеоперационный период из русла борьбы с осложнениями в режим управляемой реконвалесценции [12].

Нейромышечная динамика: парадокс избирательной миоплегии

Интересный феномен наблюдается в отношении мышечного тонуса: несмотря на умеренную глубину нейромышечной блокады (TOF 40–50%), миоплегия передней брюшной стенки оказывалась достаточной

для комфортного выполнения лапароскопии. Этот эффект объясняется тройным механизмом:

- селективной блокадой висцеральных афферентов ThVII–ThXII;
- прямым действием на двигательные корешки LI–LIII;
- синергией десфлурана и габапентина, снижающими центральный мышечный тонус.

Динамическая респираторная поддержка

Выбор режима искусственной вентиляции лёгких в виде PC-SIMV-VG для пациентов с морбидным ожирением (ИМТ ≥40,0 кг/м^2), переносящих лапароскопические вмешательства в положении Тренделенбурга, основан на комплексном учёте патофизиологических особенностей этой категории больных. Сочетание повышенного внутрибрюшного давления (12–15 мм рт. ст.), гравитационного смещения органов и снижения функциональной остаточной ёмкости лёгких требует адаптивных подходов к респираторной поддержке [13].

Ключевым преимуществом режима выступает его способность поддерживать стабильный минутный объём вентиляции даже при резких изменениях податливости дыхательной системы. У пациентов с ожирением в условиях карбоксиперитонеума комплаенс грудной клетки может снижаться на 40–60%, что в традиционных режимах с контролем по давлению (PCV) приводит к снижению дыхательного объёма и, как следствие, минутного объёма вентиляции. Режим PC-SIMV-VG решает эту проблему за счёт динамической коррекции давления вдоха: алгоритм непрерывно анализирует соотношение между заданным и фактическим дыхательным объёмом, автоматически ограничивая давление вдоха. Это не только снижает риск баротравмы, но и минимизирует влияние искусственной вентиляции лёгких на венозный возврат [14].

Интеграция Pressure Support (PS) до 15 см вод. ст. для спонтанных вдохов между принудительными циклами с индивидуально подобранным PEEP решает две ключевые задачи:

Поддерживает активность дыхательной мускулатуры и улучшает вентиляционно-перфузионное соотношение за счёт физиологического распределения газового потока в зависимых отделах лёгких, что особо значимо при функциональной остаточной ёмкости лёгких <1,5 л, когда традиционные режимы приводят к внутрилёгочному шунтированию до 20–25% сердечного выброса. Клинически это проявляется стабилизацией SpO_2 на уровне 96–98% даже при FiO_2 0,4–0,5 и выведением CO_2.

Создаёт условия для:

- рекрутмента коллабированных альвеол в базальных отделах;
- поддержания оптимального внутриальвеолярного давления;
- снижения механического напряжения лёгочной паренхимы.

Дополнительный эффект достигается за счёт строгого контроля ΔP, которое поддерживается в диапазоне 10–14 см вод. ст. благодаря автоматизированному расчёту податливости дыхательной системы.

В нашем случае внутриальвеолярное давление (Pplat) выходило за рамки общепринятых границ протективной вентиляции, что было необходимым для преодоления транспульмонального давления в условиях пневмоперитонеума и положения Тренделенбурга. При этом ΔP, которое служит маркёром риска перерастяжения альвеол, находилось в пределах 10–14 см вод. ст. и свидетельствовало о сохранении защитного профиля вентиляции, даже при Pplat равном 40 см вод. ст. [15]. Очевидно, что дефиниции защитной вентиляции должны учитывать особенности пациентов (морбидное ожирение), также как и условия оперативного вмешательства (пневмоперитонеум, положение Тренделенбурга).

Клинические результаты

Внедрение методики продемонстрировало:

- хорошее качество аналгезии и удовлетворённость пациентки;
- отсутствие потребности в послеоперационной респираторной поддержке;
- сокращение времени до мобилизации;
- отсутствие послеоперационной тошноты и рвоты.

Таким образом, эффективность интеграции описанной методики безопиоидной анестезии в протокол ускоренной послеоперационной реабилитации пациентов с ожирением («ERAS-Obesity») зависит от синергии вышеописанных подходов. Мониторинг адекватности анестезии на основе электроэнцефалографических параметров глубины анестезии, аналгезии и электромиографии становятся не дополнительными опциями, а естественными элементами физиологически ориентированной анестезии. Данный подход открывает новые возможности в лапароскопической хирургии, особенно у пациентов с морбидным ожирением.

ЗАКЛЮЧЕНИЕ

В современной анестезиологии морбидное ожирение стало своеобразным «стресс-тестом» для анестезиолога-реаниматолога при традиционных подходах, вынуждая пересматривать парадигмы обезболивания. Эпидуральная блокада обретает новую жизнь в эпоху целенаправленной “opioid-free” анестезии, особенно в условиях лапароскопических вмешательств с их уникальными патофизиологическими вызовами. В данном клиническом случае выбранная тактика анестезиологического обеспечения позволила достичь хорошей аналгезии и провести быструю активизацию пациентки. Однако для внедрения данной методики в широкую клиническую практику необходимо проведение дополнительных исследований.

ДОПОЛНИТЕЛЬНАЯ ИНФОРМАЦИЯ

Вклад авторов. Маршалов Д.В. — определение концепции, работа с данными, пересмотр и редактирование рукописи; Софронов К.А. — определение концепции, работа с данными, написание черновика рукописи; Кодацкий Д.С. — работа с данными; Кецкало М.В., Силаев Б.В. — пересмотр и редактирование рукописи. Все авторы одобрили рукопись (версию для публикации), а также согласились нести ответственность за все аспекты настоящей работы, гарантируют надлежащее рассмотрение и решение вопросов, связанных с точностью и добросовестностью любой её части.

Согласие на публикацию. Информированное письменное согласие на публикацию медицинских данных в обезличенной форме в журнале «Регионарная анестезия и лечение острой боли» от пациентки получено 24.07.2025. Объём публикуемых конфиденциальных сведений согласован с пациентом.

Источники финансирования. Отсутствуют.

Раскрытие интересов. Авторы заявляют об отсутствии отношений, деятельности и интересов за последние три года, связанных с третьими лицами (коммерческими и некоммерческими), интересы которых могут быть затронуты содержанием статьи.

Оригинальность. При создании настоящей работы авторы не использовали ранее опубликованные сведения (текст, иллюстрации, данные).

Доступ к данным. Редакционная политика в отношении совместного использования данных к настоящей работе не применима, новые данные не собирали и не создавали.

Генеративный искусственный интеллект. При создании настоящей статьи технологии генеративного искусственного интеллекта не использовали.

Рассмотрение и рецензирование. Настоящая работа подана в журнал в инициативном порядке и рассмотрена по обычной процедуре. В рецензировании участвовали два внешних рецензента, член редакционной коллегии и научный редактор издания.

ADDITIONAL INFORMATION

Author contributions: D.V. Marshalov: conceptualization, data curation, writing—review & editing; K.A. Sofronov: conceptualization, data curation, writing—original draft; D.S. Kodatskii: data curation; M.V. Ketskalo, B.V. Silaev: writing—review & editing. All the authors approved the version of the manuscript to be published and agreed to be accountable for all aspects of the work, ensuring that questions related to the accuracy or integrity of any part of the work are appropriately investigated and resolved.

Consent for publication: Written informed consent for publication of anonymized medical data in the journal *Regional Anesthesia and Acute Pain Management* was obtained from the patient on July 24, 2025. The scope of confidential information disclosed in the publication was approved by the patient.

Funding source: No funding.

Disclosure of interests: The authors have no relationships, activities or interests for the last three years related with for-profit or not-for-profit third parties whose interests may be affected by the content of the article.

Statement of originality: In creating this work, the authors did not use previously published information (text, illustrations, data).

Data availability statement: The editorial policy regarding data sharing does not apply to this work, and no new data was collected or created.

Generative AI: Generative AI technologies were not used for this article creation.

Provenance and peer-review: This paper was submitted to the journal on an unsolicited basis and reviewed according to the usual procedure. Two external reviewers, a member of the editorial board, and the scientific editor of the publication participated in the review.

СПИСОК ЛИТЕРАТУРЫ | REFERENCES

1. Alferova VI, Mustafina SV. The prevalence of obesity in the adult population of the Russian Federation (literature review). *Obesity and metabolism.* 2022;19(1):96–105. doi: 10.14341/omet12809 EDN: ECOCVF

2. Boonsombat T, Akavipat P, Suchartwatnachai P, et al. Incidence of Complications in Obese Patients Undergoing Elective Spine Surgery Under General Anesthesia: A Retrospective Study. *J Neuroanaesthesiol Crit Care.* 2024;11(1):46–51. doi: 10.1055/s-0044-1782507 EDN: ROHKEU

3. Ovechkin AM, Sokologorskiy SV, Politov ME. Opioid-free anaesthesia and analgesia - tribute to fashion or the imperative of time? *Surgery news.* 2019;27(6):700–715. doi: 10.18484/2305-0047.2019.6.700 EDN: VHXBIS

4. Carron M, Tamburini E, Linassi F, et al. Efficacy of nonopioid analgesics and adjuvants in multimodal analgesia for reducing postoperative opioid consumption and complications in obesity: a systematic review and network meta-analysis. *Br J Anaesth.* 2024;133(6):1234–1249. doi: 10.1016/j.bja.2024.08.009 EDN: EXFOBJ

5. Visser WA, Lee RA, Gielen MJ. Factors affecting the distribution of neural blockade by local anesthetics in epidural anesthesia and a comparison of lumbar versus thoracic epidural anesthesia. *Anesth Analg.* 2008;107(2):708–721. doi: 10.1213/ane.0b013e31817e7065

6. Setayesh AR, Kholdebarin AR, Moghadam MS, Setayesh HR. The Trendelenburg position increases the spread and accelerates the onset of epidural anesthesia for Cesarean section. *Can J Anaesth.* 2001;48(9):890–893. doi: 10.1007/BF03017356

7. Upryamova EY, Shifman EM, Krasnopolskij VI, Ovezov AM. Programmed intermittent epidural boluses (pieb) for labor analgesia: study of the sensor block and effects on maternal motor function. *Regional Anesthesia and Acute Pain Management.* 2020;14(2):63–71. doi: 10.17816/RA55467 EDN: DSNYON

8. Iseri T, Nakamori M, Fujimoto Y. Effects of thoracolumbar epidural anesthesia with lidocaine on the systemic hemodynamics and hepatic blood flow in propofol anesthetized dogs. *J Vet Med Sci.* 2021;83(12):1877–1884. doi: 10.1292/jvms.20-0611 EDN: HMHFRI

9. Kim HJ, Park HS, Go YJ, et al. Effect of Anesthetic Technique on the Occurrence of Acute Kidney Injury after Total Knee Arthroplasty. *J Clin Med.* 2019;8(6):778. doi: 10.3390/jcm8060778

10. Li X, Yang Y, Zhang Q, et al. Association between thoracic epidural anesthesia and driving pressure in adult patients undergoing elective major upper abdominal surgery: a randomized controlled trial. *BMC Anesthesiol.* 2024;24(1):434. doi: 10.1186/s12871-024-02808-y EDN: CVIFWX

11. Nizamov IU, Mamatkulov IB, Khaidarov MB, Beknazarov AB. Evaluation of stress hormone cortisol levels and blood glucose levels in pediatric endourological surgery. *International Scientific Journal Science and Innovation.* 2025;4(1):72–75. doi: 10.5281/zenodo.14743059 EDN: NVWVGQ

12. Elsayed A, El-deen N, Shams G, et al. Comparative Study between General Anesthesia versus General Anesthesia Combined with Thoracic Epidural Analgesia on Cytokine Response in Laparoscopic Cholecystectomy Patients. *Open Journal of Anesthesiology.* 2020;(10):247–262. doi: 10.4236/ojanes.2020.106022 EDN: BEKIKP

13. Kost ER, Goros MW, Ramirez PR, et al. Saturation of respiratory strain during robotic hysterectomy in obese women in endometrial cancer. *J Robotic Surg.* 2025;19(1):567. doi: 10.1007/s11701-025-02739-x

14. Chatburn RL, Liu PH. The Evolution of Intermittent Mandatory Ventilation. *Respir Care.* 2023;68(3):417–428. doi: 10.4187/respcare.10184 EDN: REKNPH

15. Balonov K. Intraoperative protective lung ventilation strategies in patients with morbid obesity. *Saudi J Anaesth.* 2022;16(3):327–331. doi: 10.4103/sja.sja_386_22

ОБ АВТОРАХ

*** Маршалов Дмитрий Васильевич,** д-р мед. наук, доцент;
адрес: Россия, 177997, Москва, ул. акад. Опарина, д. 4;
ORCID: 0000-0002-8774-0700;
eLibrary SPIN: 4682-2711;
e-mail: marshald@mail.ru

Софронов Кирилл Адольфович;
ORCID: 0000-0002-9604-3923;
eLibrary SPIN: 6227-0534;
e-mail: k_sofronov@oparina4.ru

Кодацкий Дмитрий Сергеевич;
ORCID: 0000-0001-9707-3473;
eLibrary SPIN: 4818-1946;
e-mail: d_kodatskiy@oparina4.ru

Кецкало Михаил Валерьевич, канд. мед. наук;
ORCID: 0000-0001-6569-2106;
eLibrary SPIN: 2352-1490;
e-mail: m_ketskalo@oparina4.ru

Силаев Борислав Владимирович, канд. мед. наук;
ORCID: 0000-0002-9698-3915;
eLibrary SPIN: 3970-9048;
e-mail: b_silaev@oparina4.ru

AUTHORS INFO

*** Dmitriy V. Marshalov,** MD, Dr. Sci. (Medicine), Assistant Professor;
address: 4 Akademika Oparina st, Moscow, Russia, 177997;
ORCID: 0000-0002-8774-0700;
eLibrary SPIN: 4682-2711;
e-mail: marshald@mail.ru

Kirill A. Sofronov, MD;
ORCID: 0000-0002-9604-3923;
eLibrary SPIN: 6227-0534;
e-mail: k_sofronov@oparina4.ru

Dmitrii S. Kodatskii, MD;
ORCID: 0000-0001-9707-3473;
eLibrary SPIN: 4818-1946;
e-mail: d_kodatskiy@oparina4.ru

Mikhail V. Ketskalo, MD, Cand. Sci. (Medicine);
ORCID: 0000-0001-6569-2106;
eLibrary SPIN: 2352-1490;
e-mail: m_ketskalo@oparina4.ru

Borislav V. Silaev, MD, Cand. Sci. (Medicine);
ORCID: 0000-0002-9698-3915;
eLibrary SPIN: 3970-9048;
e-mail: b_silaev@oparina4.ru

* Автор, ответственный за переписку / Corresponding author