DOI: https://doi.org/10.17816/RA680797 EDN: OYNNPU

Клиническая оценка анальгетической эффективности субарахноидально вводимого морфина при торакальных операциях

В.А. Жихарев[1,2], А.С. Бушуев[1], Л.А. Зимина[1], Р.А. Арутюнян[1], В.А. Корячкин[3]

[1] Научно-исследовательский институт — Краевая клиническая больница № 1 имени профессора С.В. Очаповского, Краснодар, Россия;
[2] Кубанский государственный медицинский университет, Краснодар, Россия;
[3] Санкт-Петербургский государственный педиатрический медицинский университет, Санкт-Петербург, Россия

АННОТАЦИЯ

Обоснование. В торакальной хирургии интенсивность болевого синдрома, связанная с ноцицептивной стимуляцией, обусловленной кожным разрезом, травмой мышц, ретракцией рёбер и рассечением плевры, способствует центральной сенсибилизации и формированию сильной боли, особенно в раннем послеоперационном периоде. Субарахноидальное введение морфина является альтернативным опиоидсберегающим методом в рамках концепции мультимодального подхода к лечению острой боли.

Цель — клиническая оценка анальгетической эффективности субарахноидально вводимого морфина при торакальных операциях.

Методы. Обследовано 255 пациентов, которым выполнялась лобэктомия торакоскопическим доступом. Пациентов разделили на три группы: в 1-й группе (*n*=85) использовали субарахноидальное введение морфина, во 2-й группе (*n*=85) — опиоидные анальгетики, в 3-й группе (*n*=85) — межрёберную блокаду ропивакаином. Оценивали интенсивность болевого синдрома через 2 ч и 24 ч после операции, потребность в тримеперидине и трамадоле, частоту развития послеоперационной тошноты и рвоты, кожного зуда, а также задержку мочеиспускания, требующую катетеризации мочевого пузыря, и отсроченную депрессию дыхания.

Результаты. Уровень болевого синдрома через 2 часа после операции был наименьшим в группе межрёберной блокады: 4 [3–4] см по визуальной аналоговой шкале (ВАШ), немного выше — в группе субарахноидального введения морфина: 4 [4–5] см по ВАШ. Эти группы значимо превосходили по своей анальгетической эффективности группу системной опиоидной анальгезии: 6 [5–6] см по ВАШ, p <0,001. Через 24 часа после операции уровень болевого синдрома в 1-й группе снизился до 3 [2–3] см по ВАШ, а во 2-й группе — увеличился до 6 [5–6] см по ВАШ, достигая уровня болевого синдрома пациентов 3-й группы (6 [5–6] см по ВАШ, p <0,001). Расход тримеперидина был значимо меньше в 1-й группе (p <0,001). В отношении трамадола отмечалось сокращение кратности его применения (p <0,001). Наибольший риск развития послеоперационной тошноты и рвоты был во 2-й группе (p <0,001). Частота кожного зуда и задержки мочеиспускания значимых различий между группами не имели. Ни в одном случае не наблюдалась отсроченная депрессия дыхания.

Заключение. Субарахноидальное введение морфина существенно снижало выраженность болевого синдрома, значительно уменьшало потребность в опиоидных анальгетиках и сопровождалось низкой частотой развития кожного зуда в первые сутки после операции. Частота развития послеоперационной тошноты и рвоты была ниже по сравнению с использованием опиоидов и блокады межрёберных нервов. Необходимость катетеризации мочевого пузыря между группами не различалась. Отсроченной депрессии дыхания не наблюдалась ни в одном случае.

Ключевые слова: безопиоидная анестезия; субарахноидальное введение морфина; послеоперационная аналгезия; потребность в наркотических анальгетиках.

Как цитировать:
Жихарев В.А., Бушуев А.С., Зимина Л.А., Арутюнян Р.А., Корячкин В.А. Клиническая оценка анальгетической эффективности субарахноидально вводимого морфина при торакальных операциях // Регионарная анестезия и лечение острой боли. 2025. Т. 19, № 3. С. 244–252. DOI: 10.17816/RA680797 EDN: OYNNPU

Рукопись получена: 27.05.2025 **Рукопись одобрена:** 21.09.2025 **Опубликована online:** 25.09.2025

ЭКО • ВЕКТОР

Статья доступна по лицензии CC BY-NC-ND 4.0 International
© Эко-Вектор, 2025

DOI: https://doi.org/10.17816/RA680797 EDN: OYNNPU

Clinical Evaluation of Analgesic Efficacy of Intrathecal Morphine in Thoracic Surgery

Vasiliy A. Zhikharev[1,2], Alexandr S. Bushuev[1], Lyudmila A. Zimina[1], Robert A. Arutyunyan [1], Victor A. Koriachkin[3]

[1] Scientific Research Institution — Ochapovsky Regional Clinic Hospital, Krasnodar, Russia;
[2] Kuban State Medical University, Krasnodar, Russia;
[3] Saint Petersburg State Pediatric Medical University, Saint Petersburg, Russia

ABSTRACT

BACKGROUND: In thoracic surgery, pain intensity resulting from nociceptive stimulation due to skin incision, muscle trauma, rib retraction, and pleural dissection contributes to central sensitization and the development of severe postoperative pain, particularly in the early postoperative period. Intrathecal administration of morphine represents an alternative opioid-sparing component of multimodal acute pain management.

AIM: The work aimed to clinically evaluate the analgesic efficacy of intrathecal morphine in patients undergoing thoracic surgery.

METHODS: The study included 255 patients who underwent thoracoscopic lobectomy. Patients were allocated into three groups: group 1 (n = 85) received intrathecal morphine; group 2 (n = 85) received systemic opioid analgesics; and group 3 (n = 85) received intercostal nerve blockade with ropivacaine. Pain intensity was assessed 2 and 24 hours postoperatively, along with the need for rescue analgesia (trimeperidine or tramadol) and the incidence of postoperative nausea and vomiting, pruritus, urinary retention requiring bladder catheterization, and delayed respiratory depression.

RESULTS: Two hours after surgery, pain intensity was lowest in the intercostal nerve block group (4 [3–4] cm on the visual analog scale [VAS]) and slightly higher in the intrathecal morphine group (4 [4–5] cm on the VAS). Both groups demonstrated a significantly greater analgesic effect compared with the systemic opioid analgesia group (6 [5–6] cm on the VAS; $p < 0.001$). At 24 hours postoperatively, pain intensity in group 1 decreased to 3 [2–3] cm on the VAS, whereas in group 2 it increased to 6 [5–6] cm, comparable with group 3 (6 [5–6] cm; $p < 0.001$). Trimeperidine consumption was significantly lower in group 1 ($p < 0.001$). The frequency of tramadol administration was also reduced ($p < 0.001$). The highest incidence of postoperative nausea and vomiting was observed in group 2 ($p < 0.001$). The incidence of pruritus and urinary retention did not differ significantly among groups. No cases of delayed respiratory depression were reported.

CONCLUSION: Intrathecal administration of morphine significantly reduced pain intensity, decreased the need for opioid analgesics, and was associated with a low incidence of pruritus within the first 24 hours after surgery. The incidence of postoperative nausea and vomiting was lower compared with both systemic opioid analgesia and intercostal nerve block. The need for urinary catheterization did not differ among groups. No delayed respiratory depression was observed.

Keywords: opioid-free anesthesia; intrathecal administration of morphine; postoperative analgesia; opioid requirement.

To cite this article:
Zhikharev VA, Bushuev AS, Zimina LA, Arutyunyan RA, Koriachkin VA. Clinical Evaluation of Analgesic Efficacy of Intrathecal Morphine in Thoracic Surgery. *Regional Anesthesia and Acute Pain Management.* 2025;19(3):240–252. DOI: 10.17816/RA680797 EDN: OYNNPU

Submitted: 27.05.2025 **Accepted:** 21.09.2025 **Published online:** 25.09.2025

ECO•VECTOR
Article can be used under the CC BY-NC-ND 4.0 International License
© Eco-Vector, 2025

ОБОСНОВАНИЕ

Несмотря на снижение травматичности современных оперативных вмешательств, наркотические анальгетики всё ещё широко используются в клинической практике. Известно, что использование опиатов во время хирургических операций сопряжено с чрезмерной седацией, угнетением дыхания, послеоперационной тошнотой и рвотой, непроходимостью кишечника, задержкой мочеиспускания [1] и, кроме того, гипералгезией, которая напрямую связана с увеличением послеоперационного потребления опиоидов и риском развития хронической боли [2].

В таких условиях особую важность приобретает поиск оптимальных методов анестезиологического обеспечения периоперационного периода, позволяющих превентивно влиять на развитие ряда осложнений: гипоксемии, гиперкапнии, нарушений ритма сердца и ишемических процессов в миокарде [3, 4]. Считается, что золотым стандартом послеоперационного обезболивания является мультимодальная аналгезия [5], обладающая опиоидсберегающим эффектом. Один из вариантов мультимодальной аналгезии — субарахноидальное введение морфина [6–8].

Субарахноидальное введение морфина широко используется за рубежом [9–13]. В России публикации, посвящённые субарахноидальному введению морфина, единичны и описывают использование этого метода преимущественно в абдоминальной хирургии, акушерстве и травматологии [14–16].

Исследования, посвящённые субарахноидальному введению морфина в торакальной хирургии, практически отсутствуют.

ЦЕЛЬ

Провести клиническую оценку анальгетической эффективности субарахноидально вводимого морфина при торакальных операциях.

МЕТОДЫ

Дизайн исследования

Проведено одноцентровое проспективное открытое рандомизированное контролируемое исследование.

Процедура рандомизации

Процедура рандомизации выполнялась при помощи модуля «random» языка программирования Python (Python Software Foundation, США) утром перед операцией.

Критерии соответствия

Критерии включения:

- получение добровольного письменного информированного согласия от пациента на участие в исследовании;
- возраст пациентов в диапазоне 30–80 лет;
- плановые торакальные операции.

Критерии невключения:

- отказ пациента от участия в исследовании;
- индекс массы тела пациента более 30 кг/м^2;
- бронхиальная астма;
- фракция выброса левого желудочка <30%;
- пороки сердца;
- нарушения ритма сердца;
- АВ-блокада любой степени.

Условия и продолжительность исследования

Исследование было выполнено на базе Государственного бюджетного учреждения здравоохранения «Научно-исследовательский институт — Краевая клиническая больница №1 имени профессора С.В. Очаповского» Министерства здравоохранения Краснодарского края. Продолжительность исследования: с сентября 2024 г. по апрель 2025 г.

Описание медицинского вмешательства

Непосредственно перед проведением анестезии всем пациентам после преоксигенации с достижением концентрации кислорода на выдохе >80% вводили 8 мг дексаметазона, 1,5 мг/кг пропофола, 100 мкг фентанила, 0,6 мг/кг рокурония бромида. Трахею и главный бронх интубировали двухпросветной трубкой. Однолёгочную вентиляцию выполняли в соответствии с принципами протективной вентиляции лёгких (дыхательный объём 4–6 мл/кг, “driving pressure” <15 см. вод. ст. с положительным давлением в конце выдоха не менее 5 см вод. ст.). Анестезию поддерживали севофлураном: минимальная альвеолярная концентрация составила 0,5–0,7% в режиме minimal flow. Во всех исследуемых группах в конце операции, на этапе наложения кожного шва, внутривенно вводили раствор парацетамола в дозе 1000 мг. В первые сутки после операции дополнительно двукратно внутривенно вводили 100 мг кетопрофена.

В 1-й группе (n=85), предоперационно, с помощью иглы 25 G на уровне LIII–LIV субарахноидально вводили 150–200 мкг раствора морфина (при росте пациента менее 160 см — 150 мкг, при росте более 160 см — 200 мкг) концентрацией 100 мкг/мл. Во 2-й группе (n=85) с целью аналгезии в процессе операции и послеоперационном периоде применялись опиоидные анальгетики. В 3-й группе (n=85) на этапе дренирования плевральной полости производилась межрёберная блокада 20 мл 0,2% раствора ропивакаина.

Экстубацию трахеи выполняли после окончания операции на операционном столе, после чего пациенты были транспортированы в палату пробуждения.

Исходы исследования

Основной исход исследования

К основному исходу исследования были отнесены оценка выраженности боли по визуальной аналоговой

шкале (ВАШ) через 2 часа и через сутки после оперативного вмешательства, а также потребность в опиоидных анальгетиках (тримеперидин и трамадол) в первые 24 часа после операции. Если болевой синдром соответствовал ≤5 см по ВАШ, назначали трамадол, если интенсивность болевого синдрома оказывалась >5 см по ВАШ, использовали тримеперидин.

Дополнительные исходы исследования

Дополнительным результатом выступил анализ частоты развития послеоперационных осложнений (послеоперационная тошнота и рвота, кожный зуд, задержка мочи, требующая катетеризации мочевого пузыря, и отсроченная депрессия дыхания).

Методы регистрации исходов

Для регистрации болевого синдрома использовалась 10-сантиметровая ВАШ. Регистрация и учёт использования наркотических анальгетиков производились по анализу листа обезболивания для каждого исследуемого пациента.

Этическая экспертиза

Проведение исследования одобрено локальным этическим комитетом Федерального государственного бюджетного образовательного учреждения высшего образования «Санкт-Петербургский государственный педиатрический медицинский университет» Министерства здравоохранения Российской Федерации (Протокол №9/2 от 4 сентября 2024 г.).

Статистическая обработка

Принципы расчёта размера выборки

Исследование является пилотным, поэтому расчёт выборки был осуществлён табличным способом по методике К.А. Отдельновой, где для уровня значимости 0,01 в исследованиях средней точности достаточно не менее 225 пациентов.

Методы статистического анализа данных

Статистический анализ выполнен на языке программирования Python v.3.0 (Python Software Foundation, США) в Jupyter Notebook (Anaconda, США) с использованием библиотек Pandas, Numpy, Matplotlib, Scipy, PyNonpar, Pingouin. Нормальность распределения оценивали графически (анализ гистограмм распределения) и с использованием критерия Шапиро–Уилка. Для оценки количественных данных использовали метод Краскела–Уоллиса, для качественной оценки статистической значимости факторов применяли метод сопряжённых таблиц (критерий χ^2). Нулевые гипотезы отвергали при p <0,01.

РЕЗУЛЬТАТЫ

Участники исследования

Распределение пациентов по полу и возрасту, росту и массе тела представлено в табл. 1. Проверка нулевой гипотезы с использованием теста Краскела–Уоллиса показала, что значимые различия по возрасту, росту и индексу массы тела отсутствуют, не было обнаружено различий и по половому составу (критерий χ^2).

Основные результаты исследования

На рис. 1 отображён уровень болевого синдрома через 2 часа и через 24 часа после операции.

Уровень болевого синдрома через 2 часа после операции был наименьшим в группе межрёберной блокады — 4 [3–4] см по ВАШ, немного выше в группе субарахноидального введения морфина — 4 [4–5] см по ВАШ; в обеих группах уровень боли был существенно ниже по сравнению с группой системной опиоидной аналгезии — 6 [5–6] см по ВАШ (по критерию Краскела–Уоллиса, p <0,001, Statistic — 138,75).

Через 24 часа после операции уровень болевого синдрома в группе субарахноидального введения снизился до 3 [2–3] см по ВАШ. А вот в группах межрёберной блокады и системной опиоидной аналгезии интенсивность боли увеличилась до 6 [5–6] см по ВАШ. Межгрупповое сравнение по уровню болевого синдрома через 24 часа после операции позволило установить значимые различия по критерию Краскела–Уоллиса (p <0,001, Statistic — 178,09).

На следующем этапе нами была произведена оценка потребности в опиоидах после операции. В группе субарахноидального введения морфина использовался только трамадол в суточной дозе 100 [100–100] мг. Во 2-й группе использовался только тримеперидин, в суточной дозе 40 [40–40] мг. В 3-й группе использовался преимущественно

Таблица 1. Распределение пациентов по полу, возрасту, массе тела и росту

Table 1. Distribution of patients by gender, age, body weight and height

Показатель	1-я группа	2-я группа	3-я группа	*p*
Возраст, годы	66 [59–71]	65 [61–68]	65 [58–68]	0,277
Пол, муж/жен	50/35	42/43	56/29	0,092
Рост, см	168 [163–174]	168 [164–172]	168 [164–172]	0,835
ИМТ, кг/м^2	26 [23–31]	27 [23–30]	26 [24–30]	0,122

Примечание: ИМТ — индекс массы тела.

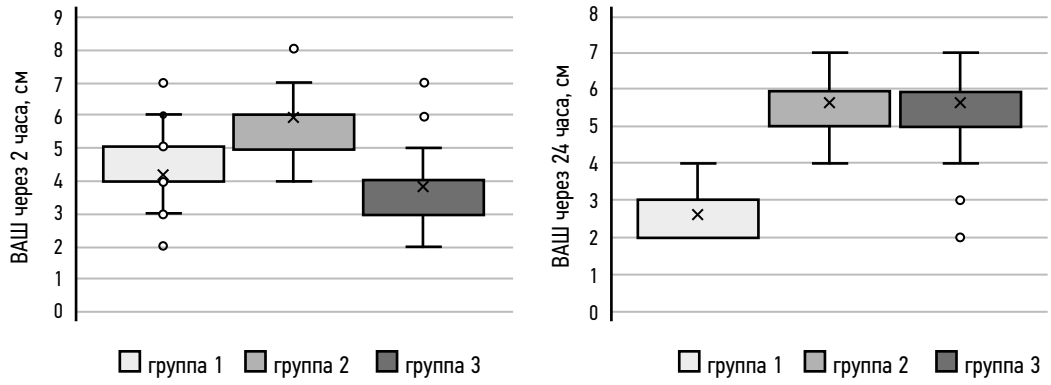

Рис. 1. Оценка боли по ВАШ (визуальной аналоговой шкале) через 2 часа (p <0,0001) и спустя сутки после операции (p <0,0001).
Fig. 1. Pain assessment according to VAS (visual analogue scale) after 2 hours (p <0.0001) and one day after surgery (p <0.0001).

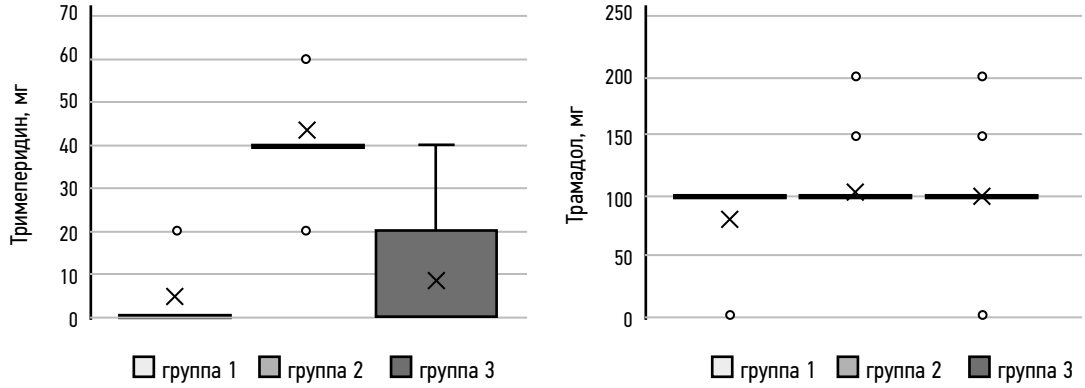

Рис. 2. Потребность в тримеперидине (p <0,0001) и трамадоле (p <0,0001) в первые сутки после операции.
Fig. 2. Requirement for (trimeperidine (p <0.0001) and tramadol (p <0.0001) on the first day after surgery.

трамадол в дозе 100 [100–100] мг, однако 36 пациентам (42,4%) дополнительно потребовалось введение тримеперидина в дозе 20 мг. Потребность в опиоидных анальгетиках в 1-е послеоперационные сутки представлена на рис. 2.

Дополнительные результаты исследования

Нежелательные явления

В табл. 2 представлены выявленные нежелательные явления. Наибольшая частота развития послеоперационной тошноты и рвоты отмечена во 2-й группе (p=0,023), кожного зуда и задержки мочеиспускания (специфические осложнения субарахноидально введённого морфина) — в 1-й группе (p=0,133 и p=0,430 соответственно). Отсроченной депрессии дыхания не наблюдалась ни в одном случае.

ОБСУЖДЕНИЕ

Резюме основного результата исследования

Субарахноидальное введение морфина обеспечивает адекватную аналгезию и снижение потребления наркотических анальгетиков в первые сутки послеоперационного периода.

Обсуждение основного результата исследования

Методика с использованием субарахноидального введения морфина до индукции анестезии достаточно проста в исполнении, сопровождается низким риском технических ошибок или осложнений, не требует дополнительного обучения и довольно широко практикуется во всём мире [17, 18]. Однако в отечественной литературе сообщения, посвящённые этой методике, немногочисленны [15, 19, 20].

Несомненными преимуществами субарахноидально вводимого морфина являются такие его свойства, как низкая жирорастворимость и гидрофильность, способствующие краниальному распространению препарата и длительному анальгетическому действию. Морфин, введённый субарахноидально, проникает в задние рога спинного мозга и взаимодействуют с опиатными рецепторами, ингибируя процесс модуляции [21].

Несмотря на то, что определение дозы морфина (рекомендовано 100–200 мкг [22]) может быть

Таблица 2. Нежелательные явления
Table 2. Adverse events

Осложнение	1-я группа (*n*=85)	2-я группа (*n*=85)	3-я группа (*n*=85)	*p*
ПОТР, *n*	2 (2,4%)	11 (12,9%)	5 (5,9%)	0,023
Кожный зуд, *n*	2 (2,4%)	0 (0%)	0 (0%)	0,133
Задержка мочеиспускания, *n*	11 (12,9%)	6 (7,1%)	8 (9,4%)	0,430

Примечание: ПОТР — послеоперационная тошнота и рвота.

проблематичным, имеются данные, отражающие отсутствие выраженных различий между дозой и клинически полезными эффектами [23, 24]. Существует даже мнение о том, что при субарахноидальном введении низких доз морфина необходимость в длительном и расширенном наблюдении за пациентами отсутствует [25].

Нам представляется весьма рациональным субарахноидальное введение морфина для профилактики послеоперационной боли у пациентов торакального профиля. Несмотря на тот факт, что спустя 2 часа после оперативного вмешательства представленный метод не позволял добиться явного преимущества в сравнении с блокадой межрёберных нервов, следует отметить, что на следующее утро после операции пациенты не жаловались на боль. Результаты проведённого нами исследования полностью согласуются с работой S. González-Santos и соавт., в которой авторы на основании наблюдения за 181 пациентом торакального профиля продемонстрировали развитие пика действия субарахноидально введённого морфина в течение 6 ч и продолжительность действия 24 часа после операции [26]. По нашим данным, у пациентов спустя сутки после введения морфина был зарегистрирован продолжительный статистически значимый болеутоляющий эффект. Такой результат является крайне важным в рамках реализации стратегии ускоренного восстановления после операции, поскольку послеоперационный болевой синдром — триггер системного ответа организма, влекущий за собой развитие как ранних, так и отсроченных осложнений.

Кроме того, следует отметить, что преимущества субарахноидального введения морфина в анестезиологической практике обусловливаются возможностью снижения доз и кратности введения наркотических анальгетиков, что является важным как с клинической точки зрения (в рамках концепции опиоидсберегающей анестезии), так и экономической (в рамках снижения расходов на фармакологическое сопровождение пациента). Полученные в ходе выполненного исследования данные о том, что у пациентов, которым морфин вводили субарахноидально, потребность (доза, кратность введения) в тримеперидине была статистически значимо меньше, полностью подтверждаются имеющимися работами отечественных и зарубежных авторов [27, 28]. В отношении трамадола при сохранении средней дозы, сопоставимой в обеих группах, отмечалось статистически значимое сокращение частоты и кратности его применения.

Введение морфина может приводить к отсроченному угнетению дыхания, поэтому клинические испытания, оценивающие безопасность этой методики, всегда актуальны. Не так давно N. Rawal показал, что пациенты, получающие низкие дозы морфина субарахноидально, могут находиться в обычных хирургических отделениях [17], а S. González-Santos и соавт. даже внесли предложение, что рекомендации по мониторингу от таких организаций, как Американское и Европейское общество регионарной анестезии и медицины боли, Американское общество анестезиологов, необходимо обновить с тем, чтобы требования к расширенному или непрерывному мониторингу в отделениях послеоперационного наблюдения и отделениях интенсивной терапии можно было бы исключить [26]. Авторами было высказано предположение, что это позволило бы сократить дополнительные расходы и неудобства, сделав этот простой, универсальный и высокоэффективный метод аналгезии доступным для более широкого круга пациентов. В проведённом исследовании ни в одном случае не наблюдалась отсроченная депрессия дыхания, что полностью согласуется с исследованием R. Dhawan и соавт., выводы которого продемонстрировали, что применяемая доза морфина значительно меньше той, которая традиционно использовалась для послеоперационной аналгезии, и не приводит к послеоперационной респираторной депрессии [29]. Этот факт подтверждают и самые последние исследования K. El-Boghdadly и соавт., которые пришли к выводу, что имеются очень низкокачественные доказательства того, что субарахноидально введённый морфин может увеличить частоту респираторной депрессии [30].

Считается, что субарахноидально введённый морфин значительно увеличивает частоту послеоперационной тошноты и рвоты, кожного зуда и задержки мочеиспускания после операции или родов независимо от используемой дозы [31]. Послеоперационная тошнота и рвота являются частыми осложнениями в торакальной хирургии, встречающимися с частотой до 60% [32]. Несмотря на профилактическое введение дексаметазона до индукции анестезии, распространённость тошноты и рвоты у наших пациентов составляла в 1-й группе 2,4%, во 2-й группе — 12,9%, в третьей — 5,9%, что указывает на необходимость дальнейших исследований по выбору оптимального метода предупреждения этого весьма неприятного для пациентов осложнения.

Кожный зуд считается преобладающей неблагоприятной реакцией на субарахноидальное введение морфина. В ранее проведённом исследовании R. Dhawan и соавт. частота кожного зуда составляла 21,2% [29], что существенно выше по сравнению с полученными нами результатами: в нашей работе лёгкий кожный зуд, локализованный в основном в верхней части тела, испытывали только 2,4% пациентов, которым субарахноидально был введён морфин. Столь низкая частота кожного зуда, вероятно, была обусловлена использованием пропофола и дексаметазона, которые нивелировали это осложнение. Для купирования кожного зуда специальной терапии не требовалось.

Послеоперационная катетеризация мочевого пузыря в нашем исследовании использовалась у 12,9% пациентов 1-й группы, 7,1% пациентов 2-й группы и 9,4% пациентов 3-й группы, причём без статистической разницы.

Ограничения исследования

Представленная работа имела ограничение ввиду сравнительно малой выборки пациентов и одноцентового характера исследования, она описывает опыт группы специалистов одной клиники и не затрагивает отдалённые результаты (возникновение послеоперационной хронической боли).

ЗАКЛЮЧЕНИЕ

Субарахноидальное введение морфина существенно снижало выраженность болевого синдрома, значительно уменьшало потребность в опиоидных анальгетиках и сопровождалось низкой частотой развития кожного зуда в первые сутки после операции. Частота развития послеоперационной тошноты и рвоты была ниже по сравнению с использованием опиоидов и блокады межрёберных нервов. Необходимость катетеризации мочевого пузыря между группами не различалась. Отсроченной депрессии дыхания не наблюдалось ни в одном случае.

ДОПОЛНИТЕЛЬНАЯ ИНФОРМАЦИЯ

Вклад авторов. Жихарев В.А. — концепция и дизайн исследования, редактирование текста; Бушуев А.С. — сбор и обработка материалов, анализ полученных данных, написание текста; Зимина Л.А. — сбор и обработка материалов, написание текста; Арутюнян Р.А. — анализ результатов и написание текста; Корячкин В.А. — анализ результатов и редактирование текста. Все авторы одобрили рукопись (версию для публикации), а также согласились нести ответственность за все аспекты работы, гарантируя надлежащее рассмотрение и решение вопросов, связанных с точностью и добросовестностью любой её части.

Этическая экспертиза. Проведение исследования одобрено локальным этическим комитетом Федерального государственного бюджетного образовательного учреждения высшего образования «Санкт-Петербургский государственный педиатрический медицинский университет» Министерства здравоохранения Российской Федерации (Протокол №9/2 от 4 сентября 2024 г.). Все участники исследования добровольно подписали форму информированного согласия до включения в исследование.

Источники финансирования. Отсутствуют.

Раскрытие интересов. Авторы заявляют об отсутствии отношений, деятельности и интересов за последние три года, связанных с третьими лицами (коммерческими и некоммерческими), интересы которых могут быть затронуты содержанием статьи.

Оригинальность. При создании настоящей работы авторы не использовали ранее опубликованные сведения (текст, иллюстрации, данные).

Доступ к данным. Все данные, полученные в настоящем исследовании, доступны в статье.

Генеративный искусственный интеллект. При создании настоящей статьи технологии генеративного искусственного интеллекта не использовали.

Рассмотрение и рецензирование. Настоящая работа подана в журнал в инициативном порядке и рассмотрена по обычной процедуре. В рецензировании участвовали два внешних рецензента, член редакционной коллегии и научный редактор издания.

ADDITIONAL INFORMATION

Author contributions: V.A. Zhikharev: conceptualization, methodology, writing—review & editing; A.S. Bushuev: investigation, formal analysis, writing—original draft; L.A. Zimina: investigation, writing—original draft; R.A. Arutyunyan: formal analysis, writing—original draft; V.A. Koriachkin: formal analysis, writing—review & editing. All the authors approved the version of the manuscript to be published and agreed to be accountable for all aspects of the work, ensuring that questions related to the accuracy or integrity of any part of the work are appropriately investigated and resolved.

Ethics approval: The study was approved by the local Ethics Committee of Saint Petersburg State Pediatric Medical University, Ministry of Health of the Russian Federation (Minutes No. 9/2, dated September 4, 2024).

Funding source: No funding.

Disclosure of interests: The authors have no relationships, activities or interests for the last three years related with for-profit or not-for-profit third parties whose interests may be affected by the content of the article.

Statement of originality: In creating this work, the authors did not use previously published information (text, illustrations, data).

Data availability statement: The editorial policy regarding data sharing does not apply to this work, and no new data was collected or created.

Generative AI: Generative AI technologies were not used for this article creation.

Provenance and peer-review: This paper was submitted to the journal on an unsolicited basis and reviewed according to the usual procedure. Two external reviewers, a member of the editorial board, and the scientific editor of the publication participated in the review.

СПИСОК ЛИТЕРАТУРЫ | REFERENCES

1. Dinges HC, Otto S, Stay DK, et al. Side Effect Rates of Opioids in Equianalgesic Doses via Intravenous Patient-Controlled Analgesia: A Systematic Review and Network Meta-analysis. *Anesth Analg.* 2019;129(4):1153–1162. doi: 10.1213/ANE.0000000000003887

2. Lavand'homme P, Steyaert A. Opioid-free anesthesia opioid side effects: tolerance and hyperalgesia. *Best Pract Res Clin Anaesthesiol.* 2017;(31):487–498. doi: 10.1016/j.bpa.2017.05.003

3. Bazarov DV, Toneev EA, Vyzhigina MA, et al. Multidisciplinary approach in management of postoperative pain in modern thoracic surgery. *Russian Journal of Pain.* 2019;17(2):14–19. doi: 10.25731/RASP.2019.02.15 EDN: CILGBD

4. Yaksi O, Ozel A, Yaksi E, Kilicgun A. Postoperative complications and its relationship with the severity of postoperative pain in patients undergoing thoracic surgery. *Experimental Biomedical Research.* 2021;4(2):107–112. doi: 10.30714/j-ebr.2021267973 EDN: EUVFWI

5. Joshi GP. Rational Multimodal Analgesia for Perioperative Pain Management. *Curr Pain Headache Rep.* 2023;27(8):227–237. doi: 10.1007/s11916-023-01137-y EDN: RHEHSM
6. Ovechkin AM, Yavorovskii AG. *Non-opioid analgesia in surgery: from theory to practice. A guide for physicians.* Moscow: GEOTAR-Media; 2024. EDN: GCVKLO
7. Kurzova A, Malek J, Klezl P, Hess L, Sliva JA. Single Dose of Intrathecal Morphine Without Local Anesthetic Provides Long-Lasting Postoperative Analgesia After Radical Prostatectomy and Nephrectomy. *J Perianesth Nurs.* 2024;39(4):577–582. doi: 10.1016/j.jopan.2023.10.019 EDN: OGAXYS
8. Ashoor TM, Esmat IM, Algendy MA, et al. Comparison of the postoperative analgesic efficacy of the ultrasound-guided erector spinae plane block and intrathecal morphine in patients undergoing total abdominal hysterectomy under general anesthesia: a randomized controlled trial. *J Anesth.* 2025;39(2):299–310. doi: 10.1007/s00540-025-03466
9. .Pierson D, Certoma R, Hobbs J, Cong X, Li J. A Narrative Review on Multimodal Spinal Anesthesia: Old Technique and New Use. *J Anesth Transl Med.* 2025;4(1):25–32. doi: 10.1016/j.jatmed.2025.02.002
10. Huang YX, Chen Y, Wang W, et al. Intrathecal hydromorphone vs. transversus abdominis plane block for upper abdominal surgery: a propensity score-matching study. *BMC Anesthesiol.* 2025;25(1):231. doi: 10.1186/s12871-025-03107-w
11. Kaye AD, Lindberg AM, Shah SS, et al. Efficacy and Safety of Intrathecal Morphine for Cesarean Delivery: A Narrative Review. *Curr Pain Headache Rep.* 2024;28(10):1007–1013. doi: 10.1007/s11916-024-01292-w EDN: ZSZTDZ
12. Xue FS, He N, Cheng Y. Comparing analgesic efficacy of different-dose intrathecal morphine after cesarean delivery with spinal anesthesia. *Anaesth Crit Care Pain Med.* 2024;43(4):101400. doi: 10.1016/j.accpm.2024.101400 EDN: NESJSP
13. Sharpe EE, Molitor RJ, Arendt KW, Torbenson VE, et al. Intrathecal Morphine versus Intrathecal Hydromorphone for Analgesia after Cesarean Delivery: A Randomized Clinical Trial. *Anesthesiology.* 2020;132(6):1382–1391. doi: 10.1097/ALN.0000000000003283 EDN: AWMPBE
14. Potapov AL, Zemskova DV, Kostyuk IP. Spinal anesthesia as a part of anaesthesiologic support in fast track laparoscopic colon surgeries. *Messenger of anesthesiology and resuscitation.* 2018;15(2):21–24. doi: 10.21292/2078-5658-2018-15-2-21-24 EDN: UOFYQU
15. Sokolov SV, Glushchenko VA, Mikhnin AE. Frequency of typical complications of morphine during its intrathecal and epidural introduction in knee arthroplasty. *Messenger of anesthesiology and resuscitation.* 2023;20(1):36–40. doi: 10.24884/2078-5658-2023-20-1-36-40 EDN: SJNCKF
16. Shifman EM, Filippovich GV. Selected chapters from monograph "Spinal anesthesia in obstetrics" respiratory disorders during spinal anesthesia. *Regional anesthesia and acute pain management.* 2013;7(4):44–53. EDN: RRSEZX
17. Rawal N. Intrathecal opioids for the management of post-operative pain. *Best Pract Res Clin Anaesthesiol.* 2023;37(2):123–132. doi: 10.1016/j.bpa.2023.01.001 EDN: AJWUPD
18. Pirie KP, Wang A, Yu J, et al. Postoperative analgesia for upper gastrointestinal surgery: a retrospective cohort analysis. *Perioper Med (Lond).* 2023;12(1):40. doi: 10.1186/s13741-023-00324-0 EDN: BRFNAE
19. Osipenko DV, Silanau AA, Marochkov AV, Rimashevsky VV. Comparative evaluation of intrathecal morphine on postoperative course in patients undergone cardiac surgery. *Regional Anesthesia and Acute Pain Management.* 2025;19(1):49–58. doi: 10.17816/RA642386 EDN: NSWLUE
20. Ezhevskaya AA. Regional anesthesia in spine and spinal cord surgery. *Regional Anesthesia and Acute Pain Management.* 2016;10(1):19–29. doi: 10.18821/1993-6508-2016-10-1-19-29 EDN: VOHBKB
21. Timerbaev VH, Genov PG, Smirnova OV. Intrathecal opioid analgesia — state in the world and in the Russian Federation. *Anesteziologiya i reanimatologiya .* 2015;60(3):70–75.
22. Cummings A, Orgill BD, Fitzgerald BM. *Intrathecal Morphine.* Treasure Island (FL): StatPearls Publishing; 2025.
23. Hermanns H, Bos EME, van Zuylen ML, Hollmann MW, Stevens MF. The options for neuraxial drug administration. Review article. *CNS Drugs.* 2022;36(8):877–896. doi: 10.1007/s40263-022-00936-y
24. DeSousa KA, Chandran R. Intrathecal morphine for postoperative analgesia: Current trends. *World J Anesthesiol.* 2014;3(3):191–202. doi: 10.5313/wja.v3.i3.191
25. Gehling M, Tryba M. Risks and side effects of intrathecal morphine combined with spinal anaesthesia: a meta-analysis. *Anaesthesia.* 2009;64:643–651. doi: 10.1111/j.1365-2044.2008.05817.x
26. González-Santos S, Mugabure B, Granell M, et al. Analgesic Efficacy and Safety of Intrathecal Morphine or Intercostal Levobupivacaine in Lung Cancer Patients after Major Lung Resection Surgery by Videothoracoscopy: A Prospective Randomized Controlled Trial. *J. Clin. Med.* 2024;13(7):1972. doi: 10.3390/jcm13071972 EDN: MUNAPP
27. Sokolov SV, Zabolotskii DV, Koryachkin VA. Prevention of postoperative delirium in patients of elderly and senile age in orthopedic practice. *Regional Anesthesia and Acute Pain Management.* 2018;12(1):41–46. doi: 10.18821/1993-6508-2018-12-1-41-46 EDN: YVOZGY
28. Sommer B, Karageorgos N, AlSharif M, Stubbe H, Hans FJ. Long-term Outcome and Adverse Events of Intrathecal Opioid Therapy for Nonmalignant Pain Syndrome. *Pain Pract.* 2020;20(1):8–15. doi: 10.1111/papr.12818
29. Dhawan R, Daubenspeck D, Wroblewski KE, et al. Intrathecal morphine for analgesia in minimally invasive cardiac surgery: a randomized, placebo-controlled, double-blinded clinical trial. *Anesthesiology.* 2021;135(5):864–876 doi: 10.1097/ALN.0000000000003963 EDN: GONBVY
30. El-Boghdadly K, Renard Y, Rossel JB, et al. Pulmonary complications after intrathecal morphine administration: a systematic review and meta-analysis with meta-regression and trial sequential analysis. *Anaesthesia.* 2025;80(8):959–972. doi: 10.1111/anae.16606
31. Renard Y, El-Boghdadly K, Rossel JB, et al. Non-pulmonary complications of intrathecal morphine administration: a systematic review and meta-analysis with meta-regression. *Br J Anaesth.* 2024;133(4):823–838. doi: 10.1016/j.bja.2024.05.045
32. Frauenknecht J, Kirkham KR, Jacot-Guillarmod A, Albrecht E. Analgesic impact of intra-operative opioids vs. opioid-free anaesthesia: a systematic review and meta-analysis. *Anaesthesia.* 2019;74(5):651–662. doi: 10.1111/anae.14582

ОБ АВТОРАХ

*** Корячкин Виктор Анатольевич,** д-р мед. наук, профессор;
адрес: Россия, 194100, г. Санкт-Петербург, ул. Литовская, д. 2;
ORCID: 0000-0002-3400-8989;
eLibrary SPIN: 6101-0578;
e-mail: vakoryachkin@mail.ru

Жихарев Василий Александрович, д-р мед. наук;
ORCID: 0000-0001-5147-5637;
eLibrary SPIN: 7406-7687;
e-mail: Vasilii290873@mail.ru

AUTHORS INFO

*** Victor A. Koriachkin,** MD, Dr. Sci. (Medicine), Professor;
address: 2 Litovskaya st, Saint Petersburg, Russia, 194100;
ORCID: 0000-0002-3400-8989;
eLibrary SPIN: 6101-0578;
e-mail: vakoryachkin@mail.ru

Vasiliy A. Zhikharev, MD, Dr. Sci. (Medicine);
ORCID: 0000-0001-5147-5637;
eLibrary SPIN: 7406-7687;
e-mail: Vasilii290873@mail.ru

Бушуев Александр Сергеевич, канд. мед. наук;
ORCID: 0000-0002-1427-4032;
eLibrary SPIN: 3640-7080;
e-mail: ksmukubris@mail.ru

Зимина Людмила Александровна;
ORCID: 0009-0001-1819-5913;
eLibrary SPIN: 6143-2170;
e-mail: bolotina.lyuda@gmail.com

Арутюнян Роберт Артурович;
ORCID: 0009-0008-8369-8171;
eLibrary SPIN: 6397-0207;
e-mail: robert.arutyunyan1212@mail.ru

Alexandr S. Bushuev, MD, Cand. Sci. (Medicine);
ORCID: 0000-0002-1427-4032;
eLibrary SPIN: 3640-7080;
e-mail: ksmukubris@mail.ru

Lyudmila A. Zimina, MD;
ORCID: 0009-0001-1819-5913;
eLibrary SPIN: 6143-2170;
e-mail: bolotina.lyuda@gmail.com

Robert A. Arutyunyan, MD;
ORCID: 0009-0008-8369-8171;
eLibrary SPIN: 6397-0207;
e-mail: robert.arutyunyan1212@mail.ru

* Автор, ответственный за переписку / Corresponding author